K32967

22400015241

Med
K32967

Klassiker der Medizin
herausgegeben von **Karl Sudhoff**

Thomas Addison

Die Erkrankungen der Nebennieren und ihre Folgen

(1855)

Zum ersten Male in deutscher Übersetzung
herausgegeben und eingeleitet

von

Dr. med. Erich Ebstein
Leipzig

Mit einer Tafel

Leipzig
Verlag von Johann Ambrosius Barth
1912

WELLCOME HISTORICAL MEDICAL LIBRARY

16777901

WELLCOME INSTITUTE LIBRARY
Coll. welMOmec
Call No. WK

Metzger & Wittig, Leipzig.

Einleitung.

Um das unsterbliche Verdienst, das sich Thomas Addison erwarb, zu beurteilen, als er im Mai des Jahres 1855 sein mit elf herrlichen Tafeln geschmücktes Werk in die Welt schickte, in dem er ein von ihm am Menschen beobachtetes klinisches Krankenbild auf Grund von pathologisch-anatomischen Befunden mit der Zerstörung der Nebennieren in Zusammenhang brachte, bedarf es eines kurzen Hinweises auf die geschichtliche Entwicklung der Kenntnisse über dieses Organ bis zu dieser Zeit.[1])

Entdeckt, beschrieben und abgebildet hat die Glandulae „quae renibus incumbunt" Bartholomaeus Eustachio († 1574) im Jahre 1563, nach dem sie auch Glandulae oder Capsulae renales Eustachii genannt werden. Also noch in den anatomischen Werken eines Vesal, Fallopius, Fabricius ab Aquapendente findet man ihrer mit keinem Worte gedacht.

Spigelius (1617), der den Nebennieren mit Rücksicht auf ihre halbmondförmige Gestalt und in Rücksicht auf ihre den Nieren ähnliche Beschaffenheit den Namen: „Renes succenturiati" beilegte, sagt treuherzig von ihrer Funktion, „ut aliquid dixisse videatur", „factae sunt ad implendum vacuum quod inter renes et diaphragma interstat". Und Joseph Hyrtl fügt noch 1889 in seinem Lehrbuch der Anatomie des Menschen (20. Aufl., S. 787) mit trockenem Humor hinzu: „Spigelius wußte nicht mehr von ihrer Verrichtung, als wir heute wissen."

Fast gerade 100 Jahre später (1716) stellte die Akademie der Wissenschaften in Bordeaux die Preisfrage: „Quel est l'usage des glandes surrénales?" und kein Geringerer als der

1) Vgl. Arthur Biedl, Janus, 1910. Sonderabdruck von 50 Seiten.

Verfasser von „De l'esprit des lois", der 29jährige Montesquieu, gab einen scharfen, kritischen Bericht über diese Frage und schloß resigniert mit den Worten: „Le hasard fera peut-être quelque jour ce que tous ces soins n'ont pu faire". Aber dieser Glückzufall ließ noch lange auf sich warten, und noch 1819 mußte Cailleu verkünden, daß die Kenntnisse über die Funktion dieses Organs in nichts weiter vorgeschritten sei als zu des Eustachio Zeiten.

Ohne im einzelnen auf die Arbeiten eines Morgagni, Valsalva, Winslow einzugehen, muß doch so viel bemerkt werden, daß die mit Beginn des 19. Jahrhunderts einsetzende Periode zunächst auf vergleichend-anatomischem Wege weiter zu kommen suchte. Jacob Henle reihte 1841 in seiner allgemeinen Anatomie die Nebennieren unter die „Blutgefäßdrüsen", wozu er auch die Schilddrüse, Thymus und Milz zählte. Er sagte damals: „Fortgesetzte Untersuchungen dieses vernachlässigten und bisher gewissermaßen nur im Schlepptau von übrigen Blutgefäßdrüsen mitgenommenen Gebildes werden vielleicht zugunsten der schon von Bergmann ausgesprochenen Vermutung entschieden, daß nämlich die Nebenniere in einer näheren Beziehung zum Nervensystem stehe." Ebenso postulierte Leydig (1857) in seinem Lehrbuche der Histologie, daß „in anbetracht der durch neuere Forschungen ermittelten Tatsachen" die Nebennieren „unmittelbar dem Nervensystem angereiht" werden müßten. Inzwischen hatte Koelliker (1854) in bezug auf die Funktion der Nebenniere bemerkt, daß in ihr zwei funktionell ganz verschiedene Teile vereinigt sind, und zwar möchte er die Rinde ohne weiteres in Beziehung zu den Blutgefäßdrüsen und das Mark zum Nervensystem setzen.

Damit war — 292 Jahre nach Eustachios Entdeckung — das Jahr 1855 herangekommen, in dem Addison sein grundlegendes Werk: „On the constitutional and local effects of disease of the suprarenal Capsules" herausgab. Dieser Arbeit verdankt die Physiologie von klinischer Seite die erste Beobachtungstatsache, und damit die Kenntnis von der großen Bedeutung der Nebennieren für das Leben des Menschen.

Und wenn E. v. Neusser und Josef Wiesel[1]) noch 1910

1) E. v. Neusser und Joseph Wiesel: Die Erkrankungen der Nebennieren. 2. Auflage. 1910. S. 120. — W. von Leube: Spezielle Diagnose. Bd. 1. 1911. S. 519—522, sagt, daß zwar in betreff

sagen: „Wir sind heute nach 54 Jahren, während welcher Zeit dieser Erkrankung der Nebennieren das größte Interesse zugewendet wurde, kaum in der Lage, dieser Beschreibung etwas Wesentliches beizufügen", so zeigt dieser Ausspruch, daß die Tatsachen der klinischen Beobachtung von Thomas Addison von fundamentaler Bedeutung sein mußten.

Und so gab auch diese Arbeit von Addison, wie Biedl sich ausdrückt, „die Anregung zu jenen ausgedehnten und erfolgreichen Untersuchungen in morphologischer, physiologischer und pathologischer Richtung, aus welchen ein vollkommen neues Lehrgebäude entstand".

Addison beschrieb die von Trousseau [1]) mit seinem Namen belegte Krankheit [2]) als eine idiopathische Anämie, die mit großer Adynamie und Apathie, mit Störungen von seiten des Digestionstractus und des Nervensystems sowie mit einer bronzeförmigen Pigmentierung der Haut einhergeht und nach chronischem Verlaufe unter dem Bilde fortschreitender Kachexie, oftmals mit stürmischen Erscheinungen wie unstillbaren Diarrhöen, Koma oder Konvulsionen sicher zum Tode führt.

Seit Ende 1855 lenkte dieser von Addison aufgestellte Symptomenkomplex die allgemeine Aufmerksamkeit auf sich.

Während man in England und Frankreich [3]) Addisons Entdeckung mit einer wahren Begeisterung aufnahm, hielt sich die deutsche Wissenschaft demgegenüber in zuwartender Stellung. Es darf wohl die Äußerung Rudolf Virchows zitiert werden, der sich dahin aussprach, daß die Beobachtungen, die Addison u. a. zum Beweise der konstitutionellen Wirkungen der Nebennierenerkrankungen anführe, derart seien, daß, falls sie sich späterhin bestätigen sollten, Addisons Entdeckung immerhin nur als „glücklicher Griff" bezeichnet werden könne. Diese Zeiten sind vorüber, ebenso wie die falsche Prophezeiung Hyrtls: „Die unbekannte Funktion der Nebenniere sichert dieses

---

der einzelnen Symptome der Addisonschen Krankheit seit 1855 wertvolle Details aufgedeckt sind, daß dagegen „an den Grundzügen des Krankheitsbildes nichts geändert" worden ist.

1) A. Trousseau, Medizinische Klinik. Übersetzt von P. Niemeyer. Würzburg 1868. Bd. 3. S. 430 ff.

2) Vgl. H. Averbeck: Die Addisonsche Krankheit. Eine Monographie. Erlangen 1869.

3) In Frankreich war es Lasègue, der die Arbeit von Addison bekannt machte (Archives gén. de médecine. März 1856).

Organ vor lästigen Nachfragen in der Heilwissenschaft.“ [1]) Als Rudolf Virchow am 8. Juni 1857 [2]) über: „Kranke Nebennieren und Addisons Krankheit“ sprach, erklärte er die Pigmente innerer Häute, welche Addison auch in Verbindung mit einer Erkrankung der Nebennieren gebracht hatte, für rein zufällige, welche unendlich oft vorkämen ohne gleichzeitige Erkrankung der Nebennieren. Allerdings muß man, so betonte Virchow, „einen Zusammenhang zwischen kranken Nebennieren und bronzefarbener Haut annehmen.“ Ein halbes Jahr später, am 15. Februar 1858, kam Virchow [3]) wieder auf denselben Gegenstand zurück, und mußte Remak gegenüber zugeben, daß er nicht so sehr die Annahme einer idiopathischen Anämie, wie sie von Addison geschehen sei, als das ganze hierbei von englischer Seite zutage geförderte Raisonnement tadeln müsse und getadelt hätte. Er könne in dieser Beziehung nur wiederholen, daß ihm kaum je etwas Unlogischeres vorgekommen, und daß infolgedessen die ganze Entdeckung ihm von Anfang an als eine Sache des Zufalls erschienen sei. Aus den Experimenten von Brown-Séquard und namentlich von Harley [4]) könne man nichts Günstiges für Addisons Ansichten entnehmen, denn die Ratten, denen man die Nebennieren exstirpiert, die nebenbei Junge mit Nebennieren gezeugt hätten, wären keineswegs infolgedessen, wie man doch vermuten sollte, dunkler gefärbt worden.

Wie dem auch sei, die Geschichte und die ganze weitere Entwicklung der Nebennierenpathologie und der Klinik des Morbus Addisonii hat Virchow nicht recht gegeben. So kam z. B. A. Bittorf [5]) auf Grund neuer Versuche und des bisherigen anatomischen Befundes zu dem Schlusse, daß das einzig Konstante die Erkrankung der Nebenniere sei und fährt fort: „Keine einzige der übrigen gefundenen Veränderungen ist nach unseren Erfahrungen tödlich. Es ist daher allein die Erkrankung der Nebennieren, die zum Schwund des parenchymatösen Gewebes führt, für das Krankheitsbild und den unbedingt tödlichen Ausgang verantwortlich zu machen.“

---

1) Hyrtl, Lehrbuch der Anatomie des Menschen. Wien 1889. S. 786.
2) R. Virchow, In A. Göschens Dtsch. Klinik. Bd. 9 (1857), S. 441.
3) R. Virchow, Ebenda. Bd. 10 (1858), S. 229.
4) Brown-Séquard, Arch. gén. 1856, und Harley, Brit. and for med. and surg. rev. 1857.
5) A. Bittorf: Die Pathologie der Nebennieren und der Morbus Addisonii. Jena 1908. S. 62.

Skizzieren wir kurz den Lebenslauf Addisons [1]): Thomas Addison (1793—1860) wurde in Long Benton bei Newcastle-on-Tyne im April 1793 geboren. Sein Vater, Joseph Addison, ein kleiner Kaufmann, gehörte einer Familie an, die seit langer Zeit in Lanercost in Cumberland saß. Thomas, der jüngste von den Söhnen, erhielt in Newcastle eine gute Erziehung in der Schule und ging auf die Universität nach Edinburg und wurde dort am 1. August 1815 mit der Dissertation „De Syphilide" zum Dr. med. promoviert. Darauf kam er nach London, wurde Hausarzt im Lock Hospital, wo er sich das Studium der Hautkrankheiten unter Bateman (1778—1821) angelegen sein ließ. Obschon Addison die Doktorwürde bekleidete, trat er um das Jahr 1820 als Schüler in das Guy's Hospital ein, mit dessen Namen er als Arzt und Lehrer 37 Jahre lang in enger Verbindung stand. Auf den dortigen medizinischen Abteilungen übte er einen hervorragenden Einfluß aus. 1824 wurde Addison Assistant Physician und las 1827 über Materia medica und publizierte zusammen mit John Morgan: „An essay on the operation of poisonous agents upon the living body" (London 1829) und „Observations on the disorders of females with uterine irritation". In dieser Position zog er eine Menge von Schülern an sich, und wurde 1837 zum Full-Physician am Hospital und teilte sich mit Bright (1778—1858) in die Vorlesungen über praktische Medizin. Von beiden Autoren herausgegeben, erschienen: „The Elements of the practice of medicine" (Vol. I, London 1839); jedoch ist wahrscheinlich, daß in diesem ersten und einzigen Bande der größte Teil, wenn nicht alles, aus Addisons Feder stammt. In seiner Krankenhaustätigkeit wurde Addison bald rühmlichst bekannt durch seinen bemerkenswerten Eifer in der klinischen Beobachtung sowohl, als auch in der pathologisch-anatomischen Ausbildung. Er erwarb sich auf diese Weise einen hervorragenden Ruf als klinischer Lehrer, und trug vielleicht mehr als irgend einer seiner Kollegen zum Ruhme des Guy's Hospital als

---

1) Munks Roll of the Royal College of Physicians 2nd edition III, S. 205 (London 1878). — Biographie vor der New Sydenham Society Collection. London 1868. — Lonsdales Worthies of Cumberland (London 1873). — J. F. P[ayne]. Dictionary of National Biography. Bd. 1 (London 1885), S. 133 f. — A. Hirsch, Biograph. Lexikon. Bd. 1 (1884), S. 56 f. — Medical Times and Gazette 1860. — Greenhows Lectures on Addisons Disease. British med. Journal 1875, I, 301.

Medizinschule bei, solange es mit Addison in Verbindung stand. Addison war als Lehrer und Forscher dort so lange tätig, als es ihm seine Gesundheit erlaubte. Er legte dann seine Ämter nieder, zog sich nach Brighton zurück und starb dort am 29. Juni 1860. In der Lanercost Abtei (Cumberland) wurde er verbrannt. Das Guy's Hospital ehrte sein Andenken u. a. durch Aufstellung seiner Büste im pathologischen Museum und durch Benennung eines Krankensaales in einem neuen Teile des Hospitals nach seinem Namen.

Addisons medizinische Arbeiten, von denen ich schon einige oben genannt habe, waren zahlreich und von großem Wert. Seine Untersuchungen über Pneumonie (1837 und 1843) brachten wertvolle und neue Befunde, die heute allgemein akzeptiert sind und nicht mehr zur Diskussion stehen. — Die Abhandlung über die Lungenschwindsucht [1]) war nicht minder originell und hochgeschätzt, obwohl seine Schlüsse die Frage erst anschneiden. Sie haben nichtsdestoweniger einen großen Einfluß auf den Fortschritt der Kenntnis bei dieser Krankheit gehabt.

Nachdem Addison einige wichtige Abhandlungen über die Hautkrankheiten publiziert hatte, erschien 1855 das Werk, durch das er bekannt geworden ist, und immer sein wird, obwohl es weniger galt bei seinen Schülern und den unmittelbaren Nachfolgern als seine früheren Arbeiten, die mit dem klassischen Werk vereint 1868 von der New Sydenham Society [2]) herausgegeben wurden.

Die vorliegende deutsche Übersetzung, die hier zum ersten Male erscheint, ist auf Grund eines Originalexemplars,[3]) das ich leihweise der Güte des Herrn Prof. W. Stirling in Manchester verdanke, angefertigt worden, nebenbei ist der Abdruck im 36. Bande der New Sydenham Society von 1868,

---

1) Frei wiedergegeben von Henoch in: John T. Evans, Vorlesungen über die Lungenschwindsucht usw. Leipzig 1845, S. 146—158.

2) Herausgegeben von Wilks und Daldy.

3) Die Originalexemplare sind auf dem Büchermarkte zurzeit nicht aufzutreiben; wenigstens suche ich seit Jahren ohne Erfolg danach; von den öffentlichen Bibliotheken besitzen Addisons Werk z. B. die Bibliothek des Surgeon General's Office in Washington, die Bibliothek der Medical Society in Manchester und die Königliche Universitätsbibliothek in Göttingen (Med. pract. 1091 b), worauf mich Herr Prof. C. Hirsch in Göttingen aufmerksam machte.

S. 209—239[1]) verglichen worden, dem die farbigen Tafeln mit den zugehörigen Erklärungen fehlen. An Abbildungen reproduziere ich auf der am Schlusse der Übersetzung angehängten Tafel nur die auf Tafel IV enthaltene Fig. 2 und 3, und Fig. 3 und 5 auf Tafel VIII, und auch diese nicht farbig; auf die Wiedergabe der übrigen muß ich leider verzichten.

Leipzig, Mai 1912.

Erich Ebstein.

---

1) Diese „Collection of the published writings of the late Thomas Addison usw. edited with introductory prefaces to several of the papers by Dr. Wilks and Dr. Daldy“ enthält außer der Arbeit über die Nebennieren noch 12 Abhandlungen zur Anatomie der Lungen, Diagnose der Pneumonie, zur Pathologie der Phthise, zur fettigen Degeneration der Leber usw. usw.

[III]

ON THE

CONSTITUTIONAL AND LOCAL EFFECTS

OF

DISEASE

OF THE

SUPRA-RENAL CAPSULES.

BY

THOMAS ADDISON, M.D.,

SENIOR PHYSICIAN TO GUY'S HOSPITAL.

LONDON:

SAMUEL HIGHLEY, 32 FLEET STREET.

1855.

TO

THE RIGHT HONOURABLE LORD HAWKE,

AS A TRIBUTE OF RESPECT,

AND IN GRATEFUL ACKNOWLEDGEMENT OF A LONG, CORDIAL,

AND MOST DISINTERESTED FRIENDSHIP,

THIS LITTLE WORK

IS DEDICATED

BY HIS LORDSHIP'S OBLIGED FRIEND AND HUMBLE SERVANT,

THOMAS ADDISON.

Vorrede.

[VII] Wenn die Pathologie in ihrem Verhältnis zur Krankheit dasselbe ist, was die Physiologie in bezug auf die Gesundheit, so darf man vernünftigerweise daraus schließen, daß in jeder besonderen Struktur oder jedem Organ die Gesetze der ersteren ebenso genau vorgezeichnet und bedeutungsvoll sind, wie die der letzteren, und daß der besondere Charakter von Struktur oder Organ sich ebenso deutlich in den Merkmalen der Krankheit, als in denen des gesunden Zustandes dartun. Als ich die Pathologie der Lungen[1]) erforschte und die Einwirkung von Entzündung auf das Lungengewebe beobachtete, kam ich, im Gegensatz zu der bisherigen Annahme, zu dem Schluß, daß die Auskleidung der Luftzellen nicht mit denen der Bronchien identisch ist und eine Fortsetzung derselben bildet, und die mikroskopische Untersuchung hat mir dann in schlagender Weise die Richtigkeit dieser Annahme bestätigt, einer Annahme, zu der, wie ich ausdrücklich bemerken möchte, nur die Schlüsse, die ich aus der Pathologie zog, mich leiteten. Obgleich daher die Pathologie, als ein Zweig ärztlicher Wissenschaft, sich notwendigerweise auf die Physiologie gründet, so können doch in bezug auf den wahren Charakter von Struktur oder Organ Fragen entstehen, auf die der Pathologe [VIII] eine befriedigerende und entscheidendere Antwort geben kann, als der Physiologe, also beweisend, daß diese beiden Zweige medizinischen Wissens einander fördern und erläutern. In der Tat ist die gegenseitige Hilfe dieser beiden Wissenszweige, soweit es die Funktionen der einzelnen Organe betrifft, wahrscheinlich gleichwertiger, als man im allgemeinen annimmt. Denn, wenn wir sie abschätzen, so vergessen wir sehr leicht, welch großen Teil unserer gegenwärtigen physiologischen Kenntnisse über die Funk-

1) Vgl. New Sydenham Society. Bd. 36 (1868), S. 7ff. u. S. 17ff. [Anmerkung des Übersetzers].

tionen dieser Organe wir gelegentlichen Beobachtungen bei ihren Erkrankungen verdanken. Jedoch sind die meisten wichtigen Organe des Körpers direktem Beobachten und Experimentieren so zugänglich, daß in bezug auf sie der moderne Physiologe eine überwiegende Bedeutung in Anspruch nehmen kann, nicht nur, um eine rationelle Pathologie darauf zu gründen, sondern auch um sie auszubauen und zu verstärken. Es gibt aber immer noch gewisse Organe im Körper, deren wirkliche Funktionen und Einflüsse bisher unerforscht geblieben sind und den Anstrengungen des Physiologen sowohl als des Pathologen Trotz bieten. Nicht die am wenigsten merkwürdigen unter diesen sind die Nebennieren, die Atrabiliarkapseln des Caspar Bartholinus[1]), und als einen ersten und schwachen Versuch, die Funktionen und den Einfluß dieser Organe zu ergründen, so wie es die Pathologie mir erschloß, möchte ich die folgenden Blätter darbieten.

24 New Street, Spring Gardens,
May 21, 1855. T. A.

---

1) In Thomasi Bartholini, Anatomia ex Gaspari Bartholini parentis institutionibus. Lugduni Batavorum. 1641 heißt es, daß sich in diesen Kapseln eine Feuchtigkeit „atrabile“ ansammelt „humorem biliarium crassum et excrementiticum, qui a sanguine in hepate, vel liene, vel utroque confecto ... nonmodum expurgatus fuit, ibique servari et vinci, quia per angustos renum meatus penetrare non potuit ... sed quomodo regredietur ex capsulis, quomodo ad renes perveniat, ut tingantur urinae, non atque facilis est explicata ..“ [Anmerkung des Übersetzers.]

Die Erkrankung der Nebennieren und ihre konstitutionellen und lokalen Folgen.

[1] Es kann kaum bestritten werden, daß die Funktionen der Nebennieren und der Einfluß, den sie auf den Haushalt des Körpers ausüben, beinahe oder gänzlich unbekannt sind. Die starke Zufuhr von Blut, die sie aus drei verschiedenen Quellen empfangen, ihre zahlreichen Nerven, die direkt aus den halbmondförmigen Ganglien und dem Solargeflecht hergeleitet sind, ihre frühe Entwicklung im Fötus, ihre noch in spätester Lebenszeit bewahrte Integrität und ihre eigentümliche, eichelförmige Struktur, alles deutet auf die Ausübung einer wichtigen Leistung hin; nichtsdestoweniger habe ich außer eines unsicheren Eindrucks, der sich auf die Beobachtung stützt, daß sie in ihrer letzten Entwicklung in Verbindung mit Milz, Thymus und Schilddrüse irgendwie auf den Stoffumsatz im Blute einwirken, nicht gefunden, daß irgend eine moderne Autorität ihnen ein bestimmtes Amt oder einen besonderen Einfluß zugeschrieben hätte.

Für den Physiologen und wissenschaftlichen Anatomen sind sie nach wie vor Gegenstände großen Interesses, und sicher werden beide, Physiologe wie Anatom, geneigt sein, einen kleinen Beitrag willkommen zu heißen und mit Nachsicht zu beurteilen, der einen Weg zu ihrer Erforschung eröffnen will. [2] Wenn aber das Dunkel, das uns jetzt noch den Zweck dieser Organe so vollständig umhüllt, auch den schwächsten Versuch, unsere dürftigen Kenntnisse zu erweitern, rechtfertigen mag, so bleibt es doch andererseits ebenso wahr, daß Einer, der diesen Versuch unternimmt, sich vorsehen muß, daß er nicht durch zu rasche Schlüsse und nur teilweise oder von Vorurteil befangene Beobachtung, oder Übertreibung von Tatsachen, einen Vorwurf herausfordert von solchen, die eine tiefere und vorurteilslosere

Beurteilung gewonnen haben, als er. Unter dem Eindruck dieser Bedenken habe ich längere Zeit gezögert, die wenigen Tatsachen, die über diesen Gegenstand zu meiner Erkenntnis gekommen sind, zu veröffentlichen, ich tue es jetzt aber, weil ich glaube, daß diese in ihrer Beziehung zueinander übereinstimmenden Tatsachen nicht auf bloß zufälligem Zusammentreffen beruhen, sondern einen klaren logischen Schluß zulassen, den Schluß, daß, wo wir diese übereinstimmenden Tatsachen wahrnehmen, wir mit ziemlicher Sicherheit das Vorhandensein von kranken Nebennieren feststellen können.

Als Einleitung zu meinem Gegenstand mag es nicht uninteressant und angebracht sein, die Umstände und Beobachtungen, die mich zu meiner jetzigen Überzeugung führten, kurz zu erzählen.

Von längerer Zeit her waren mir hier und da Fälle von sehr auffallender allgemeiner Anämie vorgekommen, für die ich keine wirkliche Ursache entdecken konnte. Es waren Fälle, denen kein starker Blutverlust oder erschöpfende Diarrhöen, weder Chlorose, noch Purpura oder Erkrankung der Nieren, der Milz oder der Drüsen oder ansteckende und bösartige Krankheiten vorausgegangen waren. Folglich nannte ich diese Form von Anämie, wenn ich sie in klinischen Vorträgen erwähnte, vielleicht wenig passend, „idiopathisch“, um sie von solchen Fällen zu unterscheiden, wo mehr oder weniger Spuren von der gewöhnlichen Ursache oder Begleiterscheinungen des anämischen Zustandes sich vorfanden.

Die Krankheit bot in jedem Stadium dasselbe Bild, zeigte denselben Verlauf und führte mit fast keiner einzigen Ausnahme, nach verschiedener Zeitdauer zu demselben traurigen Ende. Sie kommt bei beiden Geschlechtern, gewöhnlich doch nicht ausschließlich, über dem mittleren Alter vor, [3] und soviel ich weiß, hauptsächlich bei Personen von etwas großem schwerfälligem Bau und mit starker Neigung zu Fettansatz. Sie schreitet so langsam und tückisch vorwärts, daß der Patient kaum je anzugeben weiß, seit wann er zuerst die Mattigkeit zu fühlen begann, die dann rasch so überwältigend wird. Das Gesicht wird blaß, das Weiße im Auge perlfarbig, der ganze Körper mehr welk als abgezehrt, der Puls kann voll sein, ist aber dabei merkwürdig weich und zusammendrückbar, gelegentlich sprunghaft einsetzend, besonders bei der geringsten Gemütsbewegung; eine zunehmende Abneigung vor Anstrengung

stellt sich ein und ein lästiges Gefühl von Ohnmacht und Atemnot bei jeder Anstrengung, es besteht Neigung zu Herzklopfen; die ganze Oberfläche des Körpers hat ein bleiches, weiches, wachsartiges Aussehen, Lippen, Zahnfleisch und Zunge scheinen blutleer, die Schlaffheit der festen Teile nimmt zu, der Appetit schwindet, außerordentliche Mattigkeit und Schwäche stellt sich ein, die geringste Anstrengung oder Erregung ruft Atemlosigkeit und Herzklopfen hervor, manchmal zeigt sich leichtes Ödem um die Knöchel, ein äußerster Schwächezustand tritt ein, der Patient kann sich nicht mehr vom Bett erheben, das Bewußtsein trübt sich, er verfällt und ist halb bewußtlos und stirbt endlich; jedoch bleibt bis zum letzten Ende und nach vielleicht monatelanger Krankheit der große schwere Körper und die Fettansammlung bestehen und bildet einen auffallenden Kontrast zu der Hinfälligkeit und Erschöpfung, die in jeder anderen Hinsicht obwaltet.

Mit vielleicht einer Ausnahme widerstand nach meiner Erfahrung die Krankheit jeder Heilmethode und nahm früher oder später ein schlimmes Ende. Wenn ich den Körper eines solchen Kranken nach dem Tode untersuchte, so konnte ich nie eine organische Läsion finden, die als richtige Ursache so ernster Folgen hätte gelten können, jedoch hegte ich, da die Krankheit nur dicke Leute befiel, den Verdacht, daß irgendeine Form von fettiger Entartung sie hervorbringen könnte, und ich muß bemerken, daß bei der Untersuchung des letzten Falles das Herz sich in dieser Weise verändert hatte und daß ein Teil des halbmondförmigen Nervenknotens und des Solargeflechtes bei mikroskopischer Untersuchung dieselbe Veränderung. [4] zeigte. Ob nun einige von diesen krankhaften Veränderungen oder alle die Ursache dieser sonderbaren Krankheit sind, wie ich es glaube, wird die spätere Beobachtung vielleicht entscheiden.

Da die Fälle vor die Veröffentlichung von Dr. Bennetts interessanter Abhandlung über „Leukocythämie“ [1]) fallen, so stellten wir nicht durch mikroskopische Untersuchung fest, ob sich in dem Blut dieser Patienten eine besonders große Menge von weißen Blutkörperchen vorfand.

---

1) John Hughes Bennett: Leukocythemia or white cell blood on relation to the physiology and pathology of the lymphatic glandular system. Edinburgh und London 1852. [Anmerkung des Übersetzers.]

Während ich so vergeblich nach weiterer Aufklärung über diese Form der Anämie suchte, stieß ich auf die sonderbaren Tatsachen, mit denen ich jetzt meine Kollegen bekannt machen möchte, und wenn sie auch auf den ersten Blick unwichtig und unbefriedigend scheinen sollten, so kann ich mich doch der Hoffnung nicht entschlagen, daß, wenn ich die Aufmerksamkeit und die Mithilfe der ärztlichen Profession im Ganzen herausfordere, sie dazu beitragen könnten, daß dieser Gegenstand eingehend geprüft und untersucht und die Forschung so weit ausgedehnt würde, daß zuletzt doch einige interessante physiologische Beobachtungen, wenn nicht noch wichtigere praktische Winke daraus entsprängen.

Die leitenden und charakteristischen Merkmale des Krankheitszustandes, auf den ich die Aufmerksamkeit lenken möchte, sind Blutarmut, allgemeine Mattigkeit und Schwäche, sehr geschwächte Herztätigkeit, Reizbarkeit des Magens und eine eigentümliche Veränderung der Hautfarbe, die in Verbindung mit einem krankhaften Zustand der „Nebennieren" auftritt.[1])

Wie man es auch bei anderer Form von anämischer Erkrankung bemerkt hat, beginnt diese sonderbare Störung gewöhnlich in solcher Weise, daß der Patient nur schwer feststellen kann, wieviel Wochen oder sogar Monate verflossen sind, seit er die ersten Anzeichen von der Abnahme seiner Gesundheit und Kraft bemerkte. Die Schnelligkeit, mit der die krankhafte Veränderung zunimmt, wechselt in den verschiedenen Fällen. Manchmal geht es sehr schnell abwärts, ein paar Wochen genügen, um die Kräfte des Körpers aufzuzehren und das Leben zu zerstören; das Resultat ist, glaube ich, von der Ausdehnung und der schnelleren oder langsameren Entwicklung der organischen Läsion abhängig. Der Patient nimmt in den meisten Fällen, die ich beobachtete, nach und nach im Allgemeinbefinden ab, er wird schwach [5] und hinfällig, unfähig zu körperlicher und geistiger Anstrengung, der Appetit ist gestört oder ganz geschwunden, das Weiße im Auge perlfarbig, der Puls klein und schwach oder, wenn er voller ist, doch sehr weich und zusammendrückbar, der Körper schwindet hin, ohne daß die Haut jedoch trocken oder runzlig wird oder daß eine starke Abmagerung stattfindet, wie sonst bei längeren

1) Im Original nicht gesperrt gedruckt [Anm. des Übers.].

bösartigen Erkrankungen; leichte Schmerzen oder Unbehagen treten von Zeit zu Zeit in der Gegend des Magens auf, die auch gelegentlich Erbrechen hervorrufen, das in einem Falle sehr quälend und besorgniserregend war, und es ist durchaus nicht selten, daß sich bei dem Patienten Anzeichen von gestörter Gehirntätigkeit einstellen. Ungeachtet dieser unzweideutigen Zeichen von schwacher Zirkulation, Anämie und allgemeiner Hinfälligkeit ist es weder der eifrigsten Forschung, noch der sorgfältigsten physikalischen Beobachtung gelungen, die geringste Erkenntnis der wahren Natur dieser Krankheit zu gewinnen. Es ist uns auch nicht gelungen, festzustellen, daß irgendeine bestimmte Verletzung die Ursache dieser allmählichen und eigentümlichen Veränderung der Konstitution ist. Wir haben wohl den Verdacht, daß es eine bösartige, durch Drüsengeschwulst verursachte Krankheit sein könne, wir fangen an, zu untersuchen, wie die Beschaffenheit der sogenannten blutbereitenden Organe ist, aber nirgends finden wir eine Spur von organischer Veränderung, keine Vergrößerung der Milz, der Schilddrüse, des Thymus oder der Lymphdrüsen, kein Anzeichen von Nierenerkrankung, von Purpura, von vorhergegangenen starken Diarrhöen oder Wechselfieber, oder auch daß der Patient längere Zeit ansteckenden Einflüssen ausgesetzt gewesen wäre, aber neben einem stärkeren oder geringeren Auftreten der bereits angegebenen Symptome stellt sich eine sehr merkwürdige und, soviel ich weiß, charakteristische Verfärbung der Haut dabei ein, so auffällig, daß gewöhnlich der Patient selbst oder seine Umgebung darauf aufmerksam wird. Die Verfärbung erstreckt sich über den ganzen Körper, ist aber gewöhnlich am stärksten im Gesicht, am Hals und den oberen Extremitäten, an dem Penis und dem Skrotum, in der Achselhöhle und um den Nabel bemerkbar. Sie hat ein schmutzigbraunes oder verräuchertes Ansehen und spielt in verschiedenen Nuancen von dunkelgelb und kastanienbraun. In einem Falle war die Haut im allgemeinen so dunkel gefärbt, daß man, wenn die Gesichtszüge es nicht verraten hätten, den Patienten für einen Mulatten hätte halten können.

In manchen Fällen färbt sich die Haut fleckig [6], oder vielmehr, einige Teile sind so viel dunkler als die anderen, daß die Haut gefleckt oder fast scheckig aussieht, und in einem Falle befanden sich in der Mitte dieser dunkeln gefleckten Stelle kleine Inselchen von heller, krankhaft weiß gefärbter Haut, entweder, weil diese Teile noch nicht von der Krankheit be-

fallen waren und dadurch stark von der sie umgebenden Haut abstachen, oder, wie ich glaube, weil sie überhaupt mangelhaft mit Farbe ausgestattet gewesen waren. Wir werden bei den folgenden Fällen sehen, daß die unregelmäßige Verteilung der Pigmentzellen sich nicht nur in der Oberhaut findet, sondern gelegentlich auch auf einigen inneren Teilen erscheint. Wir haben sie als kleine schwarze Flecken unter dem Bauchfell und an den Gedärmen gefunden, und in einem Falle zeigte sich diese Form auch auf der Haut des Bauches.

Diese eigentümliche Verfärbung nimmt gewöhnlich mit dem Voranschreiten der Krankheit zu; Anämie, Mattigkeit, Appetitlosigkeit und Herzschwäche werden immer größer, ein dunkler Streifen erscheint gewöhnlich auf der Lippenfuge, der Körper schwindet hin, aber, ohne daß sich so große Magerkeit oder solch harte trockene Haut zeigte, wie sonst bei bösartigen Erkrankungen, der Puls wird kleiner und schwächer, und, ohne daß der Patient über besondere Schmerzen oder Unbehagen klagte, wird er allmählich immer hinfälliger und stirbt. In einem Falle, den ich ebenso akut in seiner Entwicklung als rasch in seinem Verlaufe nennen möchte und bei dem es sich nach dem Tode zeigte, daß beide Nebennieren durch und durch krank waren, war die fleckige oder gescheckte Färbung der Haut besonders auffallend, der anämische Zustand sehr stark hervortretend und Übelkeit und Erbrechen besonders heftig; jedoch war der Puls nicht klein und schwach wie gewöhnlich, sondern voll, weich und zusammendrückbar, zuckend bei der geringsten Anstrengung oder Gemütsbewegung, und der Patient starb schnell.

Nach meiner Erfahrung, die ja nur beschränkt ist, kommt diese Krankheit durchaus nicht selten vor, und ich glaube, wenn wir nur besser mit ihren Symptomen und ihrem Verlauf bekannt wären, dann würden wir wohl [7] manche Fälle entdecken, die bei dem Stand unseres heutigen Wissens oft übersehen oder falsch beurteilt worden sind. Ich glaube, mit ziemlicher Sicherheit behaupten zu können, daß, obgleich eine teilweise Erkrankung der Nebennieren unsichere und trügerische Symptome oder Veränderungen in der Konstitution hervorbringen kann, doch eine ausgedehntere Läsion einen Zustand hervorruft, der nicht nur den Verdacht nahe legt, sondern mit ziemlicher Sicherheit erkennen läßt, daß er von der genannten Läsion herrührt. Ist die Läsion akut und schnell, so

glaube ich, wird die Anämie, Kräfteabnahme und die Veränderung der Haut in demselben Grade eintreten, und — ob die Krankheit akut oder chronisch auftritt — wenn die ganze Struktur der beiden Organe von dem Schaden ergriffen ist, so wird der Tod die unausbleibliche Folge sein.

Ist diese Annahme richtig — und ich glaube, sie ist es — so wird die Hauptschwierigkeit, die durch weitere Erfahrungen bei dieser, wie ich fürchte, unheilbaren Krankheit, überwunden werden muß, die einer richtigen und sicheren Diagnose sein: wie man baldmöglichst die Existenz dieser Form von Anämie feststellen kann, und in welcher Weise sie sich von anderen Arten anämischer Störungen unterscheidet. Wie ich schon bemerkt habe, ist das besonders unterscheidende Zeichen dieser Form von Anämie die trübe oder dunkle Färbung der Haut, jedoch kann im Anfangsstadium der Krankheit, und wenn die Nebennieren noch nicht sehr von ihr ergriffen sind, die Färbung so leicht und ungleich sein, daß man noch nicht mit Bestimmtheit sagen kann, welche Ursache der Anämie zugrunde liegt. Der Zweifel wird sich in solchen Fällen auf das blasse anämische Aussehen beziehen, das die Folge von Ansteckungsgift oder bösartiger Darmerkrankung ist; aber eine eingehende Erforschung des Verlaufes der Krankheit und sorgfältige Untersuchung der verschiedenen Teile oder Organe, die gewöhnlich von anämischer Erkrankung ergriffen werden, liefern dann wohl eine ganze Menge wenigstens negativer Ergebnisse, und wenn es nicht gelingt, andere der wohlbekannten Ursachen dieses Zustandes zu entdecken, wenn die begleitenden Symptome denen ähnlich sind, die wir als Begleiterscheinungen der Erkrankung der Nebennieren aufgezählt haben, und wenn zu alledem dunkle, trübe, rauchig aussehende Färbung der Oberhaut hinzukommt, so können wir mit Recht in manchen Fällen einen begründeten Verdacht haben — einen Verdacht, der in andern Fällen fast einer Gewißheit gleichkommt. Jedoch muß bemerkt[8] werden, daß jede Nuance von gelber Farbe oder bloß Farblosigkeit einen noch stärkeren Zweifel über die wahre Natur des Falles erweckt, und daß, je mehr die Verfärbung den zuvor angedeuteten Grad erreicht, desto stärker der Eindruck wird, daß die Ursache der Krankheit in den Nebennieren zu suchen ist.

Das Krankheitsbild, das sich nach dem Tode bietet, wird bei den Fällen, die wir beobachtet haben, dargestellt werden,

aber ich muß bemerken, daß eine kürzlich vorgenommene Sektion (im März 1855) gezeigt hat, daß bösartige Erkrankung sogar in beiden Nebennieren vorhanden sein kann, ohne eine auffallende Verfärbung der Haut hervorzurufen. Es war aber in diesem Falle nur eine ganz kleine Ablagerung in jeder Nebenniere vorhanden, so daß sie die Funktionen dieser Organe nicht wesentlich zu stören vermochte; andere Teile hingegen waren in ausgedehntem Maße von bösartiger Erkrankung ergriffen. Zum Schluß möchte ich noch bemerken, daß bei mikroskopischer Untersuchung des Blutes eines Patienten, der kürzlich an einem sehr ausgeprägten Anfall dieser sonderbaren Krankheit starb, sich eine große Überzahl von weißen Blutkörperchen vorfand.

Fall I.[1] [9] Bericht des Herrn Thomas Fuller.

James Wootten, 32 Jahre alt, ins Hospital aufgenommen, in Behandlung von Dr. Golding Bird,[2] am 6. Februar 1850, wohnte in Moorfields und ist von Profession Bäcker. Er gibt an, seit drei Jahren an Husten zu leiden, der gewöhnlichen Mitteln nicht weichen wollte, aber zuletzt im St. Bartholomewhospital geheilt wnrde, nachdem er eine Woche lang Pillen eingenommen hätte. Von der Zeit an habe seine zuvor weiße Haut eine dunkle Farbe angenommen, die nach und nach immer intensiver wurde. Ein Jahr, nachdem er das genannte Hospital verlassen, mußte er sich infolge großer Schwäche, die er dem Husten zuschrieb, der sich wieder eingestellt hatte, zu Bett legen, denn er war vollständig unfähig, zu arbeiten. Er wurde nun auswärtiger Patient vom St. Thomashospital, Dr. Goolden behandelte ihn, kurierte seinen Husten und sah die gelbe Farbe der Haut als Zeichen von Gelbsucht an und behandelte ihn dementsprechend, aber ohne Erfolg. Er verließ das Hospital in leidlich guter Gesundheit, fing dann aber an abzumagern und wurde so außerordentlich schwach, daß er, während seine

1) Die Fälle sind im allgemeinen in der Sprache und im Stile ihrer betr. Beschreiber wiedergegeben.

2) Golding Bird (1815—54) war dort 1843 Assistant Physician; er trug mit Addison zusammen die Materia medica vor [Anm. d. Übers.].

Hautfarbe immer dunkler wurde, um Aufnahme in unser Hospital bat, die ihm auch gewährt wurde.

Gegenwärtiges Aussehen. Die Haut ist jetzt am ganzen Körper dunkel gefärbt, und er sieht ganz so aus, als stammte er von farbigen Eltern ab, versichert mir aber, daß das nicht der Fall ist, es habe sich auch seit Generationen, soweit er sich erinnern kann, in seiner Familie diese Eigentümlicheit nicht gezeigt. Die Hautfarbe gleicht nicht der durch Behandlung mit Silbernitrat hervorgerufenen, sondern sieht mehr wie das Pigment in der Aderhaut des Auges aus, an einigen Teilen des Körpers ist sie stärker als an anderen, Skrotum und Penis sind am dunkelsten, Fußsohlen und Handflächen am hellsten, die Wangen sind etwas eingefallen, die Nase ist spitz, die Augenbindehaut perlfarbig weiß, [10] die Stimme schwächlich und knabenhaft, der Patient spricht in winselndem Ton, der schwer zu beschreiben ist, und das ganze Gebaren ist kindisch. Er klagt über ein Gefühl von Wundsein in der Brust, und zwar in der Gegend der Herzgrube. Die Brust ist wohlgeformt und gibt einen normalen Schall, auch die Herztöne sind rein, in der Magengegend ist etwas Dämpfung vorhanden. Der Urin hat eine normale Farbe und es sind in 12 Stunden $1^1/_2$ Liter abgesondert worden, er hat eine spezifische Schwere von 1008, saure Reaktion und enthält weder Albumin noch Zucker; ein Druck in der linken Lendengegend verursacht etwas Schmerz.

8. Februar. Dr. Bird wünschte, daß ein Bild des Patienten angefertigt würde, damit man die Veränderung der Farbe beurteilen könnte, und da er es für einen Fall von Anämie hielt, so verordnete er Syr. ferri jodidi ℥ ℥j ter die und mittlere Diät. Dies Mittel nahm der Kranke während der ganzen Zeit, die er im Hospital zubrachte, im April wurde er entlassen, er fühlte sich kräftiger, aber die Farbe war ganz dieselbe geblieben.

Kurz nach seiner Entlassung bekam er akute Herzbeutelentzündung und Lungenentzündung, an der er sehr rasch starb.

Folgenden Befund lieferte die Leichenöffnung:

Die Lungen überall adhärent, Verwachsungen alt, im rechten oberen Lungenlappen fanden sich einige kleine umschriebene etwa talergroße Stellen von frischer Entzündung, die von ziemlich gesundem Gewebe umgeben waren. Der untere Lappen war sehr fleischig und ohne Luft. Die linke Lunge war durch frühere pleuritische Adhäsionen heruntergezogen, die sehr zähe und schwer zu durchreißen waren. Die

Substanz dieser Lunge war fleischig und enthielt nur wenig Luft, es waren weder Tuberkeln noch Kavernen darin. Die Schleimhäute der Bronchialröhren waren stark injiziert und ziemlich verdickt. Der Herzbeutel war ausgedehnt durch eine tiefbraune Flüssigkeit, die etwa $^1/_2$ Liter betragen mochte, kürzlich entstandene Lymphe war über die ganze seröse Oberfläche verbreitet. Leber und Milz waren [11] beide von schwachem Gefüge und leicht zerdrückbar, die Leber von ziemlich roher Struktur. Die Gallengänge waren durchgängig, die Gallenblase enthielt die gewöhnliche Menge Galle, die dünn, wässerig und hell war. Der Ductus thoracicus war ganz durchgängig, auch keine Verstopfungen in einer der Venen oder Arterien waren zu entdecken. Die Farbe des Blutes in den Arterien war ungewöhnlich dunkel, die Nieren waren ganz gesund und von normaler Größe. Die Nebennieren auf beiden Seiten waren krank, die linke hatte etwa die Größe eines Hühnereies und der Kopf der Bauchspeicheldrüse war durch Adhäsion daran festgewachsen. Beide Nebennieren waren steinhart. Die Därme sahen blaß aus, die Lendendrüsen normal, kein tuberkulöser Herd fand sich in irgendeinem Organ. Der Kopf wurde nicht untersucht. (Siehe Tafel I.)[1])

In einigen der Fälle, die ich noch nennen werde, nahmen die Nebennieren nur teil an der Krankheit anderer Organe, von Drüsen- oder anderen bösartigen Erkrankungen, und deshalb könnte man im Zweifel sein, ob die besonderen Symptome von solchen Komplikationen abhängig wären, oder ob sie von der speziellen Erkrankung der Nebennieren herrührten.

Jedoch in dem oben beschriebenen Fall kann vernünftigerweise kein solcher Zweifel obwalten, da sich kein abnormer Zustand an irgend einem anderen Organ fand, von dem diese besonderen Symptome hätten hergeleitet werden können. Der langsame und stufenweise Fortschritt des Übels und die auffallende Menge von Pigment erklärten sich genügend durch die gleichmäßige Veränderung an beiden Nebennieren. Wenigstens kann man nur diesen natürlichen Schluß ziehen, wenn man den vorliegenden Fall mit den folgenden vergleicht.

Fall II. [12]

James Jackson, 35 Jahre alt, wurde in die klinische Abteilung am 11. November 1851 aufgenommen; ich behandelte

1) in der Originalausgabe [Anm. d. Übers.].

ihn selbst, und er starb am 7. Dezember 1851. Den Bericht über den vorhergehenden Verlauf der Krankheit verdanke ich meinem früheren Schüler und jetzigen ausgezeichneten Kollegen Dr. Gull,[1]) der zuerst die wahre Natur der Krankheit bei Lebzeiten des Patienten erkannte.

Jackson war verheiratet, lebte in Gravesend und bekleidete das Amt eines Stromwärters beim Zollhaus. Er hatte ein galliges Temperament, dunkles Haar und fahle Gesichtsfarbe, die während seiner Krankheit viel dunkler wurde; bei seiner Aufnahme ins Hospital war sie dunkelolivbraun. Seine Frau sagte, „diese auffallende Veränderung der Gesichtsfarbe sei gleich beim Beginn seiner Krankheit eingetreten und habe von der Zeit an stetig zugenommen".

Ohne Zweifel rührt diese Veränderung der Gesichtsfarbe von einer Vermehrung des Pigmentes her, denn, wenn man die Lippen herunterzieht, so sind die Schleimhäute durch Niederschläge von Pigment gefleckt, und sieht man genauer zu, so entdeckt man, daß die dunkle Farbe der Lippen, die zuerst wie Schmutz aussieht, auch durch das Vorhandensein von schwarzem Pigment verursacht wird, das sich nicht durch Befeuchten oder Waschen der Lippen entfernen läßt. Das Gesicht des Patienten zeigt einen ängstlichen Ausdruck, und die Stirn ist zusammengezogen. Er berichtet über sich selbst:

Sein Amt verursache ihm viel Sorge, er sei Tag und Nacht allen Unbilden des Wetters ausgesetzt, und manchmal müsse er wochenlang von eingesalzenen Speisen leben. Vor acht Jahren habe er an Rheumatismus, verbunden mit großer Nervenabspannung, gelitten, seit der Zeit aber wäre seine Gesundheit im ganzen gut gewesen, ausgenommen zeitweilige Anfälle von[13] galligem Erbrechen. Seine jetzige Krankheit habe sechs Monate zuvor mit Kopfschmerzen, Erbrechen und Verstopfung angefangen. Etwa am sechsten Tage seiner Erkrankung trat hohes Fieber ein, und er war 24 Stunden lang bewußtlos. Als er wieder zu sich kam, konnte er an keiner Hand die Finger bewegen und ebensowenig die Beine von den Knien an abwärts. Diese Teile waren ohne Gefühl, ebenso die Zungenspitze. Den ganzen Sommer über blieb er schwach.

---

1) Gull, geb. 1816, war 20 Jahre lang Physician und Docent am Guy's-Hospital [Anm. des Übersetzers].

Zwei Monate, bevor er ins Hospital kam, nahm er sein Amt wieder auf und arbeitete bis vor zehn Tagen, dann stellten sich die alten Symptome: Kopfschmerzen, Erbrechen und Verstopfung wieder ein. Dr. Mc William besuchte ihn zu der Zeit und hielt den Fall für Ansteckungs-Vergiftung, nicht nur wegen der allgemeinen Symptome, sondern auch wegen der dunkeln schwerkranken Gesichtsfarbe, die derjenigen ähnlich sah, die sich beim Herannahen des Ohnmachtszustandes bei Cholera einstellt.

Bei seiner Aufnahme ins Hospital war der Puls sehr klein und schwach, der Gesichtsausdruck gespannt, die Brauen zusammengezogen. Er erbrach Schleim, der mit dunkelgefärbtem zersetztem Blut vermischt war. Die Zunge war rein, die Oberbauchgegend voll, besonders nach der linken Seite zu, wo er etwas klemmenden Schmerz spürte und gegen Druck empfindlich war. Der Urin war von normaler Farbe und Quantität, leicht bräunlich und bei Erhitzung nicht gerinnend. Von Tag zu Tag ging es so weiter mit ihm ohne wesentliche Veränderung der Symptome; die Haut war kühl, der Puls nicht beschleunigt und so schwach, daß man ihn am Handgelenk kaum fühlte. Mehrmals war die Schwäche so groß, daß man ihm starke Belebungsmittel geben mußte. Brechreiz war immer vorhanden, der Bauch war weich, das Pulsieren der Aorta deutlich zu sehen, Stuhlgang angehalten, die Brust ergab überall vollen Schall, die Herztöne normal, die Dämpfung, die beim Perkutieren festgestellt worden war, hatte nicht zugenommen. Es traten geringe Pausen in den Symptomen ein, die Hautoberfläche war abends kühl, sogar kalt, und morgens warm, wie reagierend.

Wahrscheinliche Diagnose. Die Empfindlichkeit und das Pulsieren in der Oberbauchgegend, das häufige Erbrechen von Schleim und zersetztem Blut deuten auf entzündeten Zustand der Magenschleimhaut. Aber von welcher Veränderung[14] im System rührt die Produktion von schwarzem Pigment her? Von Leberaffektion oder, wie Dr. Addison denkt, von Erkrankung der Nebennieren?

Sektionsbefund.

Die Magenschleimhaut war mit kleinen Flecken und Sternchen von hellroter Farbe besäet, zwei oder drei größere Blutflecken befanden sich darin. Das Gewebe der Schleimhaut war verdickt und markig und die Oberfläche mit zähem Schleim

bedeckt. An manchen Stellen waren unregelmäßige oberflächliche Abschürfungen. Die Veränderungen der Magenschleimhaut waren sehr deutlich zu sehen, wenn sie bei Sonnenschein unter Wasser angesehen wurde und schienen nebenbei unverkennbare Zeichen von Gastritis zu sein. Gehirn, Lunge, Herz, Milz, Leber und Nieren waren normal.

Die Nebennieren enthielten beide kompakte faserige Niederschläge, die in den Geweben des Organs saßen; oberflächlich betrachtet, waren sie einigen Formen von Kropfknoten nicht unähnlich. (Siehe Tafel II und VIII, Fig. 4, 5.)

Das langsame und tückische Herannahen und Zunehmen des allgemeinen Kräfteverfalles, der sehr schwache Puls und das Fehlen jeder Verletzung, die ausgedehnt genug gewesen wäre, um das Hinsiechen des Patienten zu erklären, der Mangel an Appetit, das Unbehagen und die Reizbarkeit des Magens und die Anzeichen von gestörter Gehirnzirkulation waren alle so stark hervortretend und denen so gleichartig, die bei der ausgedehntesten Erkrankung der Nebennieren beobachtet worden waren, daß, wenn wir sie mit dem übermäßig dunklen Pigment in der Oberhaut zusammenstellten, wir nicht anstanden, einen sehr weitgehenden Krankheitszustand dieser Organe bestimmt anzunehmen.

Fall III. [15] Bericht des Herrn Williams.

Henry Patten, 26 Jahre alt, Tischler und Jalousiemacher aus Walworth, wurde am 9. November 1854 ins Krankenhaus aufgenommen, nachdem er einige Zeit von Dr. Rees[1]) zu Hause behandelt worden war.

Er hatte etwas unmäßig gelebt, hauptsächlich Malzbier und Spirituosen getrunken. Mit Ausnahme einer Schwester, die an Schwindsucht gestorben, waren alle seine Verwandten gesund. Seit vier Jahren war er verheiratet. Er gab an, bis vor sechs Monaten sehr gesund gewesen zu sein, dann aber habe er, was er rheumatische Schmerzen nannte, im rechten Bein gespürt, die, ohne daß sie ihn zwangen, zu Bett zu liegen, sich auf Hüften und Seite und dann bis zum Ende des Rückgrates ausdehnten. Sein Rücken war zuletzt sehr empfindlich geworden, so daß ein Stoß oder

1) G. O. Rees war Dozent der praktischen Medizin am Guy's-Hospital.

Rütteln große Schmerzen verursachten. Es war ihm aufgefallen, daß seine Lippen während der letzten drei Monate ganz dunkel geworden waren, und daß sich später in seinem Gesicht dunkle Flecken zeigten. Im letzten Monat hatte er wegen Schwindelanfällen und Trübung des Augenlichtes, verbunden mit einem sonderbaren Schmerz im Hinterkopf und teilweisem Schwinden des Bewußtseins, die Arbeit einstellen müssen. Diese Anfälle kamen mehrmals am Tage, sowie er sich ungewöhnlich anstrengte, immer wenn er stand; ließen aber sofort nach, wenn er sich setzte oder hinlegte. Seit er die Arbeit aufgegeben hatte, stellten sie sich nur noch morgens beim Aufstehen ein.

Wegen dieser Schmerzen und der Empfindlichkeit des Rückens und wegen der oben beschriebenen Anfälle und der allgemeinen Schwäche kam er als Außenpatient in unser Hospital.

Gegenwärtiger Zustand. Der Patient sieht sehr drüsenkrank aus, er ist mager, blaß und sein Haar dunkel und trocken. Im Gesicht und auf der Stirn, die eine allgemeine gelbliche Farbe haben, sind mehrere dunkle Hautflecken [16] und ähnliche schwarze Flecken auf der Lippe. Der zweite Lendenwirbel ist winklig gebogen und über den drei oberen Wirbeln ist große Empfindlichkeit gegen Druck vorhanden. Er klagt auch über Schmerzen in dieser Gegend, wenn er sich im Bett bewegt. Es ist keine Paralyse, aber große allgemeine Schwäche vorhanden. Die Entleerungen sind normal, die Zunge rein, aber der Appetit ist gestört. Der Urin ist klar, von mäßiger Quantität und ohne Albumin, die Herztöne normal, aber der Impuls schwach. Puls 80, klein und schwach.

10. Nov. Rp. Quinae Dissulph. gr. iss.
Aquae distill. ℥j.
Syr. Rhoeados ℥ ss.
Acid. Sulph. dil. ♏ v.
Ft. Haustus ter die s. Vin., Alb. ℥ iv.

Mit dieser Arznei und mittlerer Diät wurde bis zum 24. fortgefahren, ohne daß sich eine Veränderung gezeigt hätte; dann hatte der Patient einen Ohnmachtsanfall, als er aufstand, weil sein Bett gemacht werden sollte, gegen den gegebenen Befehl, liegen zu bleiben. Auf seinen Wunsch bekam er dann Milchnahrung an Stelle der gewohnten Diät. Ein- oder zweimal wurde ihm nach der Nahrungsaufnahme übel.

28. Nov. Die Übelkeit wiederholte sich und heute hatte er ein lästiges Schlucken, wogegen Jul. Ammon. p. r. n. gegeben wurde.

29. Nov. Er schlief wenig, da das Schlucken, das das Julep. Ammon. nicht beseitigt hatte, ihn sehr quälte. Dr. Barlow, der nun den Saal übernahm, gab ihm

Aether. Chlor. ℥ v.
Vini Opii ℥ v.
ex Mist. Camph. t. d. s.

30. Nov. Heute noch derselbe Zustand; früh hatte er Erbrechen, die erbrochene Masse bestand aus Speise und Trank, das Schlucken hörte zeitweise auf.

1. Dez. Das Schlucken quält noch immer sehr.

Rp. Vini Opii ℥ x.
Tinct. Castorei ℥ x,
ex Julep. Pimentae p. r. n.

Dies stillte das Schlucken etwas.

[17] 2. Dez. Patient scheint bedeutend schwächer, und wenn man sich ihm nähert, so kann man hinter den halb geschlossenen Lidern die untere Sklera des nach oben gewendeten Augapfels sehen, die Zunge ist feucht und rein, der Puls 80 und sehr schwach. Spricht man mit dem Patienten, so rafft er sich auf und scheint ganz wie gewöhnlich, verfällt aber sehr bald wieder in den stumpfen Zustand. Sein Blut zeigt unter dem $^1/_4$zölligen Objektivglas 45—60 weiße Blutkörperchen in jedem Feld, die meisten zerstreut, einige aber in Flecken von 2—3 und 6—8 zusammen.

3. Dez. Er schlief besser, obgleich das Schlucken nicht aufhört. Er klagt über zusammenziehenden Schmerz um die Taille, ein Druck auf die Milz ist schmerzhaft, obgleich man keine Schwellung fühlen kann. Die Zunge ist heute trocken, fängt an, unrein zu werden, die Zähne sind schmutzig, der Puls schwach. Patient hat ein typhöses Aussehen.

4. Dez. Puls schwächer, doppelschlägig, 96. Patient ist schwerer aus seinem stumpfen Zustand zu erwecken als gestern. Er spricht ganz vernünftig, aber seine Frau, die bei ihm wacht, sagt, er habe nachts phantasiert.

Jul. Ammon. c. Tinct. Castorei ℥ v. p. r. n.

Das Blut zeigt unterm Mikroskop denselben Zustand wie zuvor.

5. Dez. Das Schlucken bleibt, Patient ist schwächer, der Puls kaum fühlbar, er liegt in stumpfem typhösem Zustand da. Wenn man ihn anruft, sagt er, es täte ihm am ganzen Körper weh; Zunge und Zähne sind unrein.

Am 6. Dez. starb er sanft um 5 Uhr morgens.

Sektionsbefund.

Neuneinhalb Stunden nach dem Tode, bei kaltem, nassem Wetter. Totenstarre, aber noch keine Zersetzung, nicht viel Abmagerung, die Achselhöhlen etwas dunkel gefärbt. Die Gesichtsfarbe etwas blasser als im Leben, zeigt aber dieselbe Olivenfarbe mit dunkeln Flecken im Gesicht, auf der Stirn und den Lippen. Auf der rechten Seite ein Psoasabszeß, der von dem Poupartschen Band bis zu dem kranken Rückenwirbel reicht, und in dem sich ungefähr 1 Liter flockigen Eiters befindet.

Die kranke Stelle befindet sich zwischen dem ersten und zweiten [18] Lendenwirbel, im Knorpel anfangend, und hat die benachbarten Wirbel in der Mitte fast zerstört. Der Knochen um die Aushöhlung herum ist rot, weich und mit drüsig verhärteter Masse durchsetzt. — Pleura und Bronchien sind gesund. — Beide Lungen enthalten harte Teile von grauem drüsigem und pneumonischem Niederschlag, hauptsächlich in den Spitzen, aber auch in den unteren Lappen. Diese Masse hat den Anschein einer Ansammlung von Tuberkeln, die durch entzündete Masse zusammengehalten sind. Herz und Herzbeutel gesund, das Herz wiegt $7^1/_2$ Unzen. Das Blut zeigt bei mikroskopischer Untersuchung dieselbe Menge von weißen Körperchen, wie bei Lebzeiten. Magen gesund, leicht angewachsen an die linke Nebenniere, das Gewebe nicht angegriffen; Milz groß und fest, $7^1/_2$ Unzen wiegend; Körperchen sichtbar; Bauchspeicheldrüse und alle anderen Unterleibsorgane gesund.

Beide Nebennieren sind ganz zerstört und in eine Masse von verhärteter Drüsengeschwulst verwandelt, die alle Grade von Konsistenz aufweist. Die linke Nebenniere ist mit ihrem oberen Ende an die äußere Magenwand festgewachsen. Im oberen Teil dieser Nebenniere scheint Flüssigkeit zu sein, die wie Eiter aussieht, der untere Teil fester und ähnlich wie Glaserkitt. Die rechte Nebenniere zeigt ganz verschiedene Grade von Festigkeit von unten nach oben; der untere Teil fast flüssig und ähnlich wie Eiter, die Mitte war kittähnlich und darüber konnte man die Masse in Flocken ablösen, am oberen Ende sieht sie wie Erde aus, einzelne eckige Stücke lassen sich leicht ablösen. (Siehe die Tafeln III und IV.)

Obgleich wir wußten, daß dieser Patient an einer ernstlichen Affektion des Rückgrates litt, so waren doch die gewöhn-

lichen Anzeichen von Erkrankung der Nebennieren genügend deutlich, daß die Annahme vollständig berechtigt war, die nachher durch die Sektion in so zufriedenstellender Weise bestätigt wurde. Es muß auch hervorgehoben werden, daß, obgleich der Patient, wie gewöhnlich, sehr an Reizbarkeit des Magens litt, doch nur wenig Veränderung an diesem Organ sich bei der Sektion vorfand.

Fall IV. [19] Bericht des Heilgehilfen.

John Jveson, 22 Jahre alt, im Hospital aufgenommen am 20. März 1854, starb am folgenden Tag. Er war Maurer und wohnte in Lambeth. Im letzten Winter hatte er Magenschmerzen und Erbrechen. Nach kurzer Besserung legte er sich am Tag nach Weihnachten mit starken Schmerzen und Erbrechen zu Bett; das Erbrochene bestand aus wässeriger Flüssigkeit. Zu der Zeit hatte er „tic douloureux". Als er im Hospital aufgenommen wurde, waren die Extremitäten kalt, die Hände blau, fast kein Puls da; er hatte keine Diarrhöe gehabt; etwas Schmerz oder vielmehr ein Gefühl von Wundsein in der Unterleibsgegend. Er war völlig bei Besinnung, die Pupillen waren stark erweitert. Nach der Aufnahme fühlte er sich etwas besser, er hatte keinen Stuhlgang, erbrach aber Galle, hatte weder Diabetes noch Albuminurie. Er starb augenscheinlich an Schwäche.

Sektionsbefund.

17 Stunden nach dem Tode bei kaltem Wetter, die Glieder starr, der Körper ziemlich gut genährt, das Gesicht von trüber Farbe, ebenso die Achselhöhlen und Hände, der Unterleib nicht aufgetrieben.

Kopf. Dura mater und Blutleiter gesund, die Häute injiziert und Adern voll. Ein leichter Erguß in die Subarachnoidea vorhanden. Die graue Masse des Gehirns von ziemlich dunkler Farbe, Gehirn sonst normal.

Brust. Luftröhre granuliert und blutüberfüllt; die rechte Pleura an die hinteren und unteren Teile angewachsen, an der linken Seite ist die Spitze festgewachsen. Die Bronchien granuliert, die linke Spitze etwas zusammengezogen zu mehreren Läppchen, die eisengraue Verhärtung und kalkige Ablagerungen enthalten. Die rechte Lunge gesund, ausgenommen eine

einzelne [20] graue Verhärtung an der Spitze. Die Bronchial- und Mediastinaldrüsen gesund.

Herz. Gesunder Herzbeutel. Ein weißer Fleck auf der rechten Kammer; die rechte Seite des Herzens etwas durch Gerinnsel ausgedehnt, die linke ganz fest zusammengezogen; die Klappen gesund und die Muskelfaser, obgleich schlaff, scheint gesund; kein Fettansatz am Herzen; Gewicht 7 Unzen.

Bauch. Bauchfell gesund, Eingeweide mäßig kontrahiert, Magen nicht erweitert, an der kardialen Seite etwas postmortale Auflösung der Schleimhaut, nach der kleineren Kurvatur zu ist die Schleimhaut granuliert, stellenweise zerstört und geschwürig, ganz oberflächlich eine baumartige Injektion. Bei der mikroskopischen Untersuchung zeigten sich schleimige und Körnchenzellen. Brunnersche Drüsen sehr prominent. Im Ileum sehr viel schleimige und blutige Massen. Peyersche und Solitärfollikel sehr deutlich, aber nur vergrößert. Bauchdrüsen vergrößert, fest und weiß, kernreich, hypertrophisch.

Die Dickdärme waren gesund.

Die Leber war von normaler Größe und Beschaffenheit; etwas Fett in den Zellen, Gewicht 2 Pfd. 14 Unzen, kein Arsenik enthaltend. Gallenblase gesund, Gallengänge frei, aber nicht erweitert. Milz vergrößert, wiegt 6 Unzen. Pankreas gesund.

Die beiden Nebennieren wogen zusammen 49 Gran, waren außerordentlich klein und atrophisch. Die rechte war in natürlichem Zustand, fest, die linke durch Zusammenziehung verunstaltet. Jede war mit den benachbarten Teilen durch dichtes areoläres Gewebe verwachsen. Der Durchschnitt ergab ein blasses homogenes Aussehen; Bindegewebe, Fett und Zellen von der Größe der weißen Blutkörperchen. Die Lendendrüsen waren vergrößert, die Nieren waren derb, und wogen 10 Unzen. Blase und Prostata waren gesund. (Siehe Tafel V.)

Nach dem Verlauf dieses Falles scheint es wahrscheinlich, daß die Krankheit mehrere Monate vor der Aufnahme ins Hospital ihren Anfang nahm, und es ist nicht wenig merkwürdig, daß der Patient zu allererst Übelkeit [21], Erbrechen und Magenschmerzen hatte, Symptome, die bei allen Fällen, die mir vorgekommen sind, in stärkerem oder geringerem Grade eintraten, und die in diesem Falle so stark waren, daß man den Verdacht haben konnte, irgend ein scharfes Gift sei in den Magen gekommen.

Inwieweit diese gastrischen Symptome dem Einfluß der kranken Nebennieren auf den Magen zuzuschreiben sind, in-

wiefern sie von gestörter Zirkulation im Kopf herrühren, in welchem Grade sie von zufälliger oder essentieller gastrischer Entzündung abhängen und inwieweit der entzündete Zustand der Magenschleimhaut durch das häufige schwere Erbrechen verursacht wurde, wird eine spätere eingehendere Untersuchung vielleicht erweisen. Diese gastrischen Symptome, der außerordentliche und eigentümliche Kräfteverfall, die Schwäche und Kleinheit des Pulses, das anämische Auge, das Fehlen einer sichtbaren Verletzung, die den Zustand des Patienten motivieren konnte und besonders die trübe Färbung des Gesichts ließen uns vor dem Tode schon zu der Annahme kommen, daß wir bei der Sektion eine Erkrankung der Nebennieren finden würden.

Außerdem ist es von einiger Wichtigkeit, zu bemerken, daß in diesem Falle der kranke Zustand der Nebennieren nicht Folge einer Ablagerung war oder strumösen oder bösartigen Charakter hatte, sondern durch eine wirkliche Entzündung verursacht zu sein scheint, welche die Integrität der Organe zerstörte und zu ihrer Schrumpfung und Atrophie führte.

Fall V. [22]

Folgendes entnehme ich Dr. Bright's „Reports of medical cases“ [1]), weil ich es für eine gute Illustration zu unserer Krankheit halte. Er nennt es:

„Seröser Erguß unter die Arachnoidea und in die Ventrikel bei einem Fall von Auszehrung mit Gallenbrechen und kranken Nebennieren“.

„Anna Roots wurde im Juli 1829 in die chirurgische Abteilung des Guy's Hospital aufgenommen; sie hatte eine Geschwulst in der rechten Brust und die rechte Parotis war angeschwollen. Jedoch ergab sich, daß sie zu abgezehrt und hinfällig war, um eine Operation auszuhalten, und daher wurde sie dem Arzt der inneren Abteilung überwiesen. Ihre Gesichtsfarbe war sehr dunkel, der ganze Körper sehr abgemagert. Sie hatte keinen Husten und keine Spannung oder irgend welchen Reiz im Unterleib. Infolge der Drüsenanschwellung konnte sie den Mund nur schwer öffnen und die Zunge nicht herausstrecken.

1) R. Bright (1789—1858) war von 1820—1824 am Guy's-Hospital, wo er besonders sein Material für die Nierenkrankheiten sammelte [Anmerkung des Übersetzers].

Aber es bestand keine Veranlassung, ihre Kräfte zu heben. Der Magen wurde bald sehr empfindlich, die Patientin brach Galle und verlor dadurch an Kräften, und einige Tage vor dem Tode, der am 18. August eintrat, verfiel sie in Schlaf, konnte aber noch zum Bewußtsein erweckt werden. Sie klagte dann über Schmerz an der Stirn und war zeitweise nicht ganz klar bei Bewußtsein.

Da ich keine anderen Symptome fand, nahm ich an, daß ein Drüsenleiden, ähnlich wie das unter der Brust und unterm Kinn, auch innerlich existiere und den Brechreiz und die Abzehrung verursache, auch schien es möglich, daß während der letzten Tage ein seröser Erguß ins Gehirn stattgefunden habe.

Sektionsbefund [23]

„Bedeutende Abmagerung; als die Hautdecke entfernt wurde, öffnete sich unter dem Skalpell ein Abszeß, der 1 bis 2 Unzen Eiter enthielt und sich unter der linken Brust befand. Die Dura Mater war am Scheitel fest an die Schädeldecke angewachsen, wo der Knochen sehr dünn und durch die Pacchionischen Drüsen und den gewöhnlichen undurchsichtigen Niederschlag, der sie umgibt, eingedrückt war. Beim Aufheben der dura mater fanden sich mehrere kleine Trübungen auf der Arachnoidea und eine ziemliche Menge seröser Flüssigkeit floß darunter hervor, die sie in Blasen auftrieb und die Spalten zwischen den Windungen ausfüllte.

Das ganze Gehirn war weich und wässerig, und auf dem Durchschnitt zeigten sich viele Gefäße. In den Kammern sammelte sich ungefähr eine halbe Unze Flüssigkeit. Das Aderhautgeflecht war ganz blutleer.

Leichte Verwachsungen der Pleura pulmonalis und Pleura costalis waren vorhanden, aber doch nicht genügend, um die Lungen am Zusammenfallen zu hindern, als Luft in die Brust eintrat. Der obere Lappen einer jeden Lunge war in krankhaftem Zustand, sah zusammengezogen aus und enthielt einige Klumpen von erdiger Substanz und mehrere kleine beginnende Tuberkeln; der größere Teil der Lungen war jedoch in sehr gesundem Zustand. Herz klein, aber gesund. Im Unterleib waren leichte alte Verwachsungen an mehreren Stellen, sie bestanden aber aus dem feinsten durchsichtigen Zellengewebe. Auch das Darmnetz, das durch sie an mehreren Stellen an die Därme und die Bauch-

wände angeheftet war, hatte nichts von seiner natürlichen Zartheit und Durchsichtigkeit verloren. Die Därme waren gesund, jedoch mit Galle befleckt, die Schleimhaut gesund, ebenso die Leber und die Gallenblase voller Galle. Bauchspeicheldrüse und Milz waren gesund, aber gerade zwischen den beiden waren einige Lymphdrüsen angeschwollen, die Netzdrüsen waren ebenfalls etwas vergrößert. Die einzige auffallende Erkrankung zeigte sich an den Nebennieren: sie waren beide angeschwollen, lappig und der Sitz von krankhaften Herden augenscheinlich skrofulösen Charakters. Sie waren wenigstens viermal größer, als in normalem Zustand [24] und fühlten sich fest und hart an. Auf der linken Seite war ein Teil ganz vereitert und enthielt zwei Drachmen gelben Eiters. Die Nieren selbst waren gesund. Der Uterus war durch Anheftungen an das Becken heruntergezogen."

Es scheint nicht, als ob Dr. Bright bei Lebzeiten der Patientin eine Erkrankung der Nebennieren angenommen oder die dunkle Haut mit dem kranken Zustand dieser Organe in Verbindung gebracht hätte, obgleich sein bekannter Scharfsinn ihn wohl auf eine bösartige innere Krankheit hatte schließen lassen. In diesem, wie in den meisten anderen Fällen finden wir denselben auffallenden Kräfteverfall, die gewöhnlichen gastrischen Erscheinungen, das Fehlen jeder ins Auge fallenden adäquaten Ursache für den Zustand des Kranken, verbunden mit der Veränderung der Hautfarbe, die genügend hervortrat, um Dr. Bright's Aufmerkamkeit auch bei Lebzeiten der Patientin darauf hinzulenken.

Fall VI. [25]

Herr R. H., ein Gerichtsbeamter in mittleren Jahren. Ich hatte die Ehre, ihn gemeinsam mit Dr. Watson[1]) und Mr. Barker zu behandeln, und er teilte mir mit, daß er seit einem Jahre immer magerer und schwächer geworden sei. Sein Aussehen und die Symptome waren sehr merkwürdig. Er war ausgesprochen mager, aber nicht auffallend abgezehrt und die Körperdecken waren zart, lose und geschmeidig. Er war sehr anämisch, die Augen perlfarbig; er klagte über große

1) Thomas Watson (1792—1882) gehörte zu den gesuchtesten und populärsten Ärzten seiner Zeit.

Schwäche und Mattigkeit, doch sein Puls war, im Gegensatz zu der Regel bei der Erkrankung der Nebennieren, gut gefüllt, aber sehr weich und zusammendrückbar. Der Herzschlag war schwach, und die geringste Anstrengung verursachte Herzklopfen oder einen stoßweisen Schlag. Der Magen war, ohne zu schmerzen, sehr reizbar und quälendes Erbrechen sehr häufig.

Außer diesen Symptomen hatte seine Haut eine trübe dunkle Farbe, und besonders im Gesicht, an Hals und Armen zeigten sich tief kastanienbraune Flecken. Dieselben waren von verschiedener Größe und Gestalt und hier und da mit anderen vermischt, die seltsam weiß oder gebleicht aussahen, was entweder durch den an diesen Stellen unberührt gebliebenen Zustand der Haut begründet war, die sich so von der sie umgebenden dunkel gewordenen Partie abhob, oder, was wahrscheinlicher ist, weil sie weniger Pigment enthielten, wie gewöhnlich. Geduldiger Beobachtung und sorgfältigster Untersuchung gelang es nicht, einen Einblick in diesen Zustand zu gewinnen oder irgendeine Verletzung zu entdecken, die eine haltbare Erklärung für den sonderbaren Zustand des Patienten hätte geben können. Das heftige Erbrechen deutete auf eine organische, vielleicht krebsartige Erkrankung des Magens, jedoch gaben das Allgemeinbefinden und [26] die Symptome keinen Grund zu solcher Annahme, und wenn wir den ganzen Zustand und die Anzeichen mit der unregelmäßigen Verteilung des dunkeln Pigmentes in der Haut zusammenhielten, so kam uns der Verdacht, daß es sich hier um eine Erkrankung der Nebennieren handeln könnte. Bis zuletzt hegten wir aber doch Zweifel über die wahre Natur des Falles, hauptsächlich infolge der Heftigkeit und Andauer des Erbrechens, und, weil der erbrochene Schleim zeitweise mit Blut vermischt war. Der Patient siechte schnell hin, und nach seinem Tode gab mir mein hochgeschätzter Freund Mr. Hodgkin[1]) folgenden Bericht über die Untersuchung der kranken Teile:

„Die kranken Teile bestanden aus einem Teil des Magens und Duodenums, — das Ende der kleinen und der Anfang der großen Därme mit dem Wurmfortsatz und die Nebennieren mit einem kleinen Teil der Niere. Sie wurden von einem Mann in

1) Thomas Hodgkin (1798—1866) war von 1825 ab im Guy's Hospital, von 1837 im Thomas Hospital tätig.

mittleren Jahren genommen, der längere Zeit an hartnäckiger Magenstörung gelitten hatte.

Die Magenwände insgesamt waren nicht außergewöhnlich dick, eher das Gegenteil, aber die Schleimhaut war etwas verdickt oder stärker entwickelt; ihre Eigentümlichkeit bestand in einem gefleckten Zustand, der nicht leicht zu beschreiben ist. Nahe am Pylorus hatte sie das unregelmäßige Aussehen, das Louis[1]) den état mamelonné nennt und das wohl nichts anderes ist, als eine stärkere Entwickelung des natürlichen Zustandes. Aber in diesem Falle waren die Erhöhungen kleiner und deshalb zahlreicher, aber auch weniger hervortretend, als sie gewöhnlich in der Mitte des Magens sind, wo diese Erscheinung häufig beobachtet wird.

Weiter vom Pylorus weg, nach der kleineren Curratus zu waren kleinere Flecken zu sehen, die weiter auseinander lagen und als undurchsichtige hellfarbige Masse in der helldurchsichtigen Schleimhaut erschienen, die im allgemeinen [27] von trüber rötlicher Farbe war. Es ließ sich nicht entscheiden, ob diese Flecke von irgendeinem Drüsenapparat herrührten, doch kam mir der Gedanke, sie könnten mit den Lieberkühnschen Follikeln zusammenhängen. Unter Wasser gebracht, zum Zwecke einer leichteren mikroskopischen Untersuchung, wurden die Flecke weniger deutlich. Der größte hatte etwa die Größe eines Stecknadelkopfes, die kleineren nur viertel so groß. Das Duodenum schien gesund. Die Darmstücke zeigten nichts Außergewöhnliches. Die Schleimhaut war durch das Dunkelolivengrün der Fäkalien gefärbt, und die Ileocoecal-Klappe im Blinddarm war etwas mehr hervorstehend als gewöhnlich. Der Appendix vermiformis war ungefähr 3 Zoll lang, sehr aufgetrieben, am Anfang ungefähr 1 Zoll weit im Durchmesser, gegen das Ende zu allmählich schmäler werdend, zuletzt kaum über den normalen Umfang. Seine peritoneale Umhüllung war ganz gesund, etwas dicker als gewöhnlich, die Schleimhaut anscheinend gesund, von grauer Farbe, nach der oberen Partie zu etwas schwarzes Pigment. Der Drüsenapparat war kaum wahrnehmbar, vom Innern der Därme war er vollständig abgetrennt; an beiden Enden bildete die Schleimhaut eine Sackgasse, obgleich äußerlich kein Mangel der Kontinuität wahr-

1) Louis, P. C. A. (1787—1872), Arch. gén. de médecine, Bd. 5 (1824), S. 43 u. 61 [Anmerk. des Übersetzers].

zunehmen war. Die Scheidewand zwischen den beiden Höhlen wurde nur durch die zwei durch Zellengewebe verbundenen Schleimhäute gebildet. Es war keine Narbe zu entdecken, die darauf hingedeutet hätte, daß die Scheidung schon lange bestand, wenn sie nicht angeboren war. Der Inhalt des Appendix bestand hauptsächlich aus durchsichtigem Gallert oder dicker Schleimabsonderung teilweise von hellem Strohgelb, zum Teil mit Blut gemischt. Darin verteilt zeigte sich besonders in der oberen Partie eine undurchsichtige weiße Substanz, ebenso konsistent und geronnener Milch oder geriebenem weißem Blei ähnlich. Einige von Pigmenten geschwärzte Stellen waren zu sehen. Unter dem Mikroskop zeigte sich in dem durchsichtigen Teil keine bestimmte Struktur, sondern eine leichte Neigung zu faseriger Bildung. Das Ganze war ein Gemengsel von Ölkügelchen von verschiedener Größe, aber alle sehr klein. [28] In einigen Kügelchen war schwarzes Pigment, das aber keine selbständigen Körperchen zu bilden schien. Der Ausgangspunkt dieser Ansammlung war jedenfalls die Schleimhaut des Appendix selbst, wo sie mangels eines Ausganges zurückgehalten worden war."

„Der kleine Teil Niere erwies sich als gesund, aber beide Nebennieren waren vergrößert (zusammen wogen sie $1^1/_2$ Unze), von ziemlich unregelmäßiger Oberfläche und bedeutend verhärtet. Beim Durchschneiden schienen sie, anstatt aus der gewöhnlichen Mischung von dunkeln und gelben Sustanzen, aus einer festen, leicht transparenten rötlichen Grund zu bestehen, der mit unregelmäßigen Flecken von fester gelber Masse durchsetzt war. Das Ganze glich sehr einer geschwollenen Darmdrüse, die durch tuberkulöse Herde gesprenkelt ist. Dies war möglicherweise die Natur der Veränderung, die mit dem Organ vor sich gegangen war. Das bloße Auge konnte keine Spur von cystenartiger Bildung entdecken, und die undurchsichtige Masse zeigte bei mikroskopischer Untersuchung eine große Menge fettiger Substanz, aber keine kernhaltigen Zellen."

Es tat mir sehr leid, daß ich nicht Gelegenheit hatte, durch einen Künstler ein genaues Abbild von der sonderbaren Färbung der Haut anfertigen zu lassen, um so mehr, weil in diesem Falle, obgleich er viel Ähnlichkeit mit andern, zuvor beobachteten, hatte, doch eine Besonderheit, sowohl in der Stärke, als auch in der Art der Verteilung der dunkeln Flecke obwaltete. Bei einheitlich trüber Färbung des Gesichtes waren

besonders am Hals, den Händen und Armen mehrere genau abgezeichnete Flecken von dunklerer, fast kastanienbrauner Farbe, zwischen denen sich wieder hier und da gebleichte, fast leichenhaft weiße Hautstellen zeigten, die in auffallender Weise von der hauptsächlich trüben Farbe und den dunkelbraunen Flecken sich abhoben; und, was besonders merkwürdig ist, auf all den gebleichten oder leichenhaften weißen Stellen waren die auf der Oberfläche wachsenden Haare auch vollständig weiß geworden.

Daß eine farbige Zeichnung ein sehr viel genaueres Bild eines krankhaften Zustandes gibt, als die umständlichste mündliche [29] Beschreibung es kann, das weiß und erkennt jeder an, und deshalb bin ich sehr befriedigt, daß ich jetzt eine solche vorlegen kann, die ganz genau zu dem zuvor beschriebenen Fall paßt.

Ganz kürzlich — im März 1855 — wurde ich zu einem Patienten (Mr. S.) gerufen, einem Herrn von ungefähr 60 Jahren, der alle Anzeichen von kranken Nebennieren in hohem Grade hatte. Die Geschichte der Krankheit, die Art der Anfälle, der Verlauf, die Anämie, die sehr schwache Herztätigkeit, das Unbehagen und die Reizbarkeit des Magens und die veränderte Farbe der Haut, — alles das waren die charakteristischen Zeichen des Übels und glichen besonders ganz genau den im vorhergehenden Fall beschriebenen. Ich glaube, daß die Nebennieren bösartig erkrankt und noch andere Gewebe um das hintere Mittelfell her in Mitleidenschaft gezogen waren, denn der Patient hatte leichtes Ödem an den oberen Extremitäten, während die unteren frei waren. Obgleich ich sehr darum bat, die Leiche öffnen zu dürfen, so wurde mir dies doch strengstens verweigert, und ich verdanke es nur den gütigen und nachhaltigen Bemühungen meines Freundes Parrot aus Clapham, daß mir wenigstens erlaubt wurde, eine Abbildung von der eigentümlich gefärbten Haut machen zu lassen. Natürlich ist die Abbildung nicht so überzeugend, als wenn sie nach einem Körper gemacht wäre, bei dem man nachher beim Öffnen den kranken Zustand der Nebennieren festgestellt hätte, jedoch bin ich nicht im geringsten im Zweifel, daß in diesem Falle eine solche Erkrankung vorlag; und jedenfalls war die Veränderung der Haut bei beiden Fällen ganz die gleiche. (Siehe Tafel XI.)

Fall VII. [30]

Da dieser Fall von einem der Chirurgen als Brustkrebs behandelt wurde, so habe ich keinen Bericht über die Symptome bei Lebzeiten bringen können. Die Leiche jodoch zog durch ihr eigentümliches Aussehen die Aufmerksamkeit des Inspektors Dr. Lloyd auf sich, und dieser gab mir folgenden Bericht darüber:

Sektionsbefund.

„M. T., 60 Jahre alt. Krebs an der Brust und krebsartige Degeneration der Nebennieren.

Sechzehn Stunden nach dem Tode. Körper stark abgemagert, in der rechten Brust eine sehr große eiternde, fressende, bösartige Geschwulst, die die ganze obere Hälfte der linken Seite der Brust einnimmt und wodurch das Zellengewebe, die Haut und die Muskeln zwischen den Rippen ganz mit karzinomatöser Substanz durchsetzt sind. Die Haut im Gesicht, an den Armen und der Brust von eigentümlicher schwärzlichbrauner Farbe.

Brust. — Beim Aufheben des Brustbeines und der Knorpel fand sich, daß die bösartigen Wucherungen durch die Pleura hindurch auch die Lunge an der linken Seite ergriffen hatten in einer Ausdehnung von Handflächengröße durch direkte Fortsetzung der Struktur. Die Brusthöhle auf dieser Seite enthielt ungefähr 16 Unzen dunkler Flüssigkeit. Der untere Lappen der linken Lunge war zusammengedrückt und sank im Wasser unter. Der obere Lappen war gesund, ebenso die rechte Lunge.

Das Herz — war klein und schlaff.

Unterleib. Die Leber war geschrumpft, unregelmäßig an der Oberfläche, von gelber [31] Farbe und enthielt eine Menge Fett, das hell in der Spirituslampe brannte; auf der Oberfläche waren mehrere krebsartige Knötchen. Die Gallenblase wurde in ihrer ganzen Ausdehnung von einem Stein eingenommen und enthielt keine Galle.

In beiden Nebennieren befand sich eine ansehnliche Menge krebsartige Massen, die ihre ganze Struktur durchsetzte und den ganzen Raum ausfüllte.

Die Nieren waren geschrumpft und granuliert. Der Uterus gesund, aber atrophisch.“

Ich habe schon meine Überzeugung ausgesprochen, daß die Dringlichkeit der Symptome und das Fortschrittstempo der Krankheit durch das Wachsen oder die Schnelligkeit der krankhaften Veränderung, die mit den Nebennieren vor sich geht, und durch die Größe und den Grad dieser Veränderungen bedingt wird, und daß vollständige Erkrankung der beiden Nebennieren mit großer Wahrscheinlichkeit tödlich verlaufen wird. Diese Ansicht wird durch den Charakter, den Verlauf und das Ende der bereits aufgezählten Fälle bestätigt und mehr noch durch den folgenden Fall, bei dem die krankhafte Veränderung nur auf eine Nebenniere beschränkt war, und bei der die konstitutionellen und lokalen Folgen sich denn auch dementsprechend entwickelten.

Fall VIII. [32.] Bericht des Krankenwärters.

Elizabeth Hanna Lawrence, 53 Jahre alt, in das Guy's Hospital aufgenommen, in Dr. Babington's[1]) Behandlung am 30. März 1853.

Aussehen. Kleine Frau; abgezehrt und schwach; Haut trocken und rauh, von dunkler Farbe. Die Falten in der Achselhöhle waren besonders dunkel, braune Flecken von Handflächengröße waren zu sehen, die runzelig erhöht, einer leichten Ichthyose glichen. Auch um den Nabel herum war eine dunkelbraune Areola. Haar grau, auf Lippe und Kinn viel lange Haare.

Vorgeschichte. Ledige Frau, hat immer als Magd gedient, zuletzt in Borough in der Trinity Straße. War immer mager, aber erfreute sich doch immer einer guten Gesundheit.

Jetzige Krankheit. Vor vier Monaten bekam sie einen Ausschlag am ganzen Körper und ließ sich in der Klinik für Hautkranke in Blackfriars behandeln. In kurzer Zeit war sie geheilt, aber, sobald der Ausschlag verschwunden war, begannen die Magenbeschwerden, die sie jetzt noch hat. Drei Monate lang hatte sie Erbrechen mit Schmerzen im Unterleib und Rücken, besonders in letzterem. Sie hat kein Blut ausgeworfen. Man schickte sie ins Hospital als bösartige Magenerkrankung. Der Magen fühlt sich an, wie eine harte Geschwulst

1) Babington († 1862) war Geburtshelfer in London und 1857 Fellow des College of Physicians.

im Unterleib, von dem Ausschlag ist nichts mehr zu sehen. Das Erbrechen hörte nach ihrer Aufnahme nicht auf, und sie starb nach drei Tagen an Erschöpfung.

Sektionsbefund.

Äußeres. Der Körper einer kleinen mageren Frau mit dunklem Haar und heller Haut, die einige eigentümliche Verfärbungen zeigt. An [33] jeder Seite des Halses sind schwarzgelbe Stellen, die nicht aufgefallen wären, wenn nicht an drei anderen Stellen auch solche lohfarbigen Flecken gewesen wären, einer auf der Mitte des Brustbeins, die beiden anderen in den Achselhöhlen. Auch war die Haut an diesen dunkeln Stellen etwas erhaben und runzelig oder gefurcht. Diese Anzeichen ließen mich auf Erkrankung der Nebennieren prognostizieren, noch ehe ich die Leiche öffnete, denn ich wußte, daß Dr. Addison diese Merkmale angegeben hatte.

Thorax. Die Lungen waren aufgetrieben, ein schaumigss Serum ausschwitzend und leicht zerreißbar.

Herz: klein und zerreißbar, die Drüsen im mittleren Brustfell in ein oder zwei Fällen krebsartig.

Leib: zusammengefallen und kontrahiert.

Magen. Die Magenwände vom Pylorus an und in der kleinen Curvatur waren verdickt und zeigten an der äußeren Oberfläche ein sonderbares netzartiges Aussehen, mit durchsichtigem Gerüst, darunter eine andere Lage mit längsweise gerichteten Fasern von stark zellartiger Masse. Dazwischen war die Schleimhaut heil und intakt, die ganze Verdickung erstreckte sich etwa $^3/_4$ Zoll weit vom Pylorus aus und nahm allmählich bis zu einem Viertel der Stärke am Anfang der Cardia ab. Weiter unten war die Schleimhaut hier und da durch Ulceration zerstört, und diese Ulceration war an einer Stelle $^1/_8$ Zoll groß. Der Magen war kontrahiert und leer, äußerlich waren mehrere Drüsen am Magen angegriffen bis zum Pankreaskopf hin, dieser selbst war aber nicht angegriffen. Mehrere der Lendendrüsen waren angeschwollen.

Die linke Nebenniere war mit bösartiger Masse durchsetzt und an die Nierengefäße angewachsen. Die Nieren selbst waren gesund. Im Uterus befanden sich drei faserige Geschwülste von Walnußgröße. (Siehe Tafel VIII, Fig. 1 und Tafel IX u. X.)

Obgleich diese Frau nur noch vier Tage nach ihrer Aufnahme [34] ins Hospital lebte, so schlossen wir aus der teilweisen Verfärbung der Haut auf Krankheit der Nebennieren, es zeigte sich aber, daß nur eine davon angegriffen war. Sie werden bemerkt haben, daß in einer gewissen Anzahl der aufgezählten Fälle auch in anderen Teilen und Organen außer an den Nebennieren, bösartige oder Drüsenerkrankungen auftreten, und natürlich ist es schwer bei solchen Komplikationen, den Fall in all seinen Einzelheiten bei Lebzeiten richtig zu erkennen. Trotzdem wissen wir aber ganz sicher, daß auch ohne solche Komplikationen, die bloße Erkrankung der Nebennieren so beängstigende Symptome und Folgen haben kann, daß die Annahme, diese Symptome könnten nur von zufälligen Komplikationen anderer Organe herrühren, keine Berechtigung hat. In diesem Falle, wie in einigen anderen, lag die unmittelbare Todesursache sowohl, als auch die der schwersten Symptome intra vitam ohne Frage in der karzinomatösen Erkrankung des Magens.

Fall IX. [35]

Thomas Clouston, 58 Jahre alt, ins Hospital aufgenommen am 11. Februar 1852 unter Dr. Barlow.[1]) Ein muskulöser, kräftig gebauter Mann von sanguinischem Temperament und dunkler Gesichtsfarbe. Er war verheiratet, seine Frau starb aber vor ungefähr 20 Jahren. Er war Matrose von Beruf und hat, nach seiner eigenen Angabe, immer sehr nüchtern gelebt. Seine Gesundheit im allgemeinen war immer sehr gut. Ungefähr vor fünf Jahren hatte er einen Bruch in der linken Leiste und trug seitdem ein Bruchband, das den Bruch immer gut zurückhielt. Vor zwei Monaten kam er aus Liverpool, wo er sich niedergelassen hatte, da er nicht mehr zur See gehen wollte, und nahm Dienst auf dem Dreadnought. Damals war seine Gesundheit ganz gut, aber auf dem Schiff fing er an, den Appetit zu verlieren und sich im allgemeinen unwohl zu fühlen, auch wurde sein linkes Auge krank und ist jetzt fast blind.

Am Samstag, den 8. Februar verließ er auf seinen eigenen Wunsch das Schiff, weil er hoffte, sich am Land wohler zu fühlen,

1) G. H. Barlow (1806—66) kam 1843 nach dem Fortgange von Bright ans Guy's Hospital als Physician und blieb dort 23 Jahre.

da er aber nach zwei oder drei Tagen keine Besserung spürte, rieten ihm seine Freunde, ins Hospital zu gehen.

Gegenwärtige Symptome. Der Patient klagt über Übelkeit, ohne daß es zum Erbrechen kommt, und über Spannung im Epigastrium. Sein Gesicht hat einen ängstlichen Ausdruck, er hat nirgendswo Schmerzen. Alle fünf bis sechs Stunden bekommt er Schüttelfrost, der gewöhnlich eine Stunde anhält, und von leichtem Schweiß gefolgt ist. Der Unterleib ist gespannt und aufgetrieben, nicht empfindlich gegen Druck, nur nach oben zu etwas. Die Leber scheint nicht angeschwollen zu sein. Die Brust ist breit und gut gebaut, die Bewegung der Rippen mäßig, beim Perkutieren sonor, und die Lungen scheinen gesund. Die Herztöne sind normal, der Puls etwas schwach, 80. Die Zunge ist an der Spitze und den Rändern injiziert, mit hellbraunem Belag bedeckt, sehr trocken. Urin von Durchschnitts-[36]Quantität, eher viel als wenig, von hoher Farbe, sauer und bei Erhitzung nicht gerinnend. Der Stuhlgang war regelmäßig. Nachdem der Patient einige Stunden im Hospital gewesen war, erbrach er eine große Menge Bier. Man gab ihm: Mixt. Efferves. alle vier Stunden.

12. Febr. Die Übelkeit kam nicht wieder, er hat aber keinen Appetit und schlief nur wenig.

13. Febr. Der Zustand ist noch derselbe, aber das Aussehen blasser und eingesunkener. Er klagt über Appetitlosigkeit und allgemeine Mattigkeit. Die Zunge ist immer noch trocken und mit bräunlichem Belag bedeckt. Die Stühle sind nicht hart, und die Darmentleerung geschieht manchmal unwillkürlich.

14. Febr. Keine besondere Veränderung.

17. Febr. Er scheint etwas wohler, frühstückte etwas mit Appetit.

18. Febr. Er ist in den früheren Zustand verfallen, ohne Appetit und klagt über große Schwäche und Durst. Man gab ihm täglich Sherry ℥IV.

20. Febr. Nur wenig Veränderung, seine Gesichtsfarbe wird dunkler und die Kräfte nehmen rasch ab. Die Därme sind gereizt. Man gab ihm: Enema Amyli c. Syr. Papav. ℥ss.
Inf. Cuspariae ℥iss t. d.

25. Febr. Er wurde immer schwächer, ohne daß andere Symptome hinzugetreten wären und starb heute Morgen.

Sektionsbefund.

Es wurde nur gestattet, das Gehirn und den Unterleib zu sezieren. Das Gehirn war ziemlich weich und enthielt eine große Menge Flüssigkeit unter der Arachnoidea. Die Nieren waren leicht angeschwollen, gesprenkelt und an manchen Stellen war die Rindenmasse ganz zu Fett degeneriert. Einige Tuberkeln befanden sich auf der Oberfläche; die Kapsel ließ sich leicht abziehen. Auf der Milz waren ebenfalls Tuberkeln, auch auf dem [37] Bauchfell, das Ende des Dünndarms bedeckend. In einer der Nebennieren befand sich auch ein tuberkulöser Herd. (Siehe Tafel VI u. VII.)

Die Entwicklung von Tuberkeln in verschiedenen Teilen außer den Nebennieren zeigt deutlich den drüsigen Charakter der Krankheit, und wir können uns kaum der Überzeugung begeben, daß die Erkrankung der Nebennieren zum Teil die eigentümlichen Symptome, die dem Ende vorausgingen, veranlaßt hat, welche Bedeutung wir auch immer dem Zustand der Nieren und den Komplikationen im Gehirn beimessen mögen. Auf jeden Fall deutete die Färbung der Haut vor dem Tode auf das Vorhandensein von Erkrankung der Nebennieren, und es ist bemerkenswert, daß in diesem Fall sich die Pigmentzellen nicht nur auf der Oberhaut befanden, sondern auch in kleinen Mengen über das Darmnetz, das Gekröse und das Zellgewebe im Innern der Bauchwände zerstreut vorfanden.

Fall X. [38]

Jane Roff, 28 Jahre alt, wurde am 4. Februar 1852 in die geburtshilfliche Klinik aufgenommen, weil sie an Gebärmutterkrebs litt. Sie starb am 8. Februar und am 9. kam die Leiche auf den Sektionstisch. Als Dr. Lloyd[1]) sich zur Sektion anschickte, fiel ihm die eigentümlich trübe Farbe der Haut auf, und deshalb ließ er mich rufen, ehe er anfing, damit ich mir den Körper ansähe. Obgleich die Farbe nicht sehr auffallend dunkel war, so war sie doch derart, daß ich sogleich starken Verdacht hegte, daß etwas an den Nebennieren nicht in Ordnung wäre. Als wir das rechtsseitige Organ bloßlegten,

1) E. A. Lloyd (1795—1862) war ein Lieblingsschüler Abernethys, er wurde 1847 Surgeon am St. Bartholomewhospital.

fanden wir es in vollkommen gesundem Zustand, und wir dachten schon, wir hätten uns in unserer Annahme geirrt. Aber als wir die linke Nebenniere untersuchten, fanden wir sie in einem sehr merkwürdigen und, wie ich vermute, sehr selten vorkommenden Zustande. Ein bösartiger Tuberkel hatte sich gerade an dem Punkte entwickelt, wo eine große Vene aus dem Organ entspringt. Dieser Tuberkel ragte in das Innere dieser Vene hinein, so daß sie dieselbe ganz verstopfte und eine Zerreißung und einen Erguß in das Organ veranlaßt hatte, also eine Art Apoplexie der Nebenniere selbst.

Dieser Fall könnte es wahrscheinlich machen, daß der Überfluß von dunklem Pigment, das so charakteristisch für die Erkrankung der Nebennieren ist, mehr von der Unterbrechung einer besonderen Funktion, als von der Natur der organischen Veränderung abhängig wäre, denn abgesehen von dem augenscheinlich erst kürzlich eingetretenen Bluterguß in das Gewebe schien die Nebenniere selbst keine besondere Verletzung erlitten zu haben. (Siehe Tafel VIII, Fig. 2 u. 3.)

Fall XI. [39]

Zum Schluß möchte ich bemerken, daß vor ganz kurzer Zeit im Guy's Hospital der Körper eines Mannes — William Godfrey —, der an Krebs gestorben war, welcher die Thoraxwände ergriffen und sich bis auf eine der Lungen ausgedehnt hatte, seziert wurde. Ganz unerwartet fand sich hier eine ausgedehnte Erkrankung an einer der Nebennieren. Das Organ war stark vergrößert und in eine harte Masse von offenbar karzinomatösem Charakter verwandelt. Als ich die Aufzeichnungen des Heilgehilfen nachsah, fand ich, daß er die Bemerkung notiert hatte: „Das Gesicht des Patienten hatte eine trübe Farbe“, obgleich er von Natur eine helle Haut hatte und die Haare auf den Pubes rötlich oder sandfarbig waren, und dabei wurde mir noch versichert, daß das Gesicht fleckig und dunkelfarbig und an der Nasenwurzel und in den Mundwinkeln bräunlich gefärbt gewesen sei. (Siehe Tafel VIII, Fig. 6, 7 u. 8.)

Erklärung der Tafeln. [41]

Tafel I.

Kopf von James Wootten. Beide Nebennieren krank, Fall I.

Tafel II.

Kopf von James Jackson. Beide Nebennieren krank, Fall II.

Tafel III.

Kopf von Henry Patten. Beide Nebennieren krank, Fall III.

Tafel IV.

Fig. 1: Leber von Henry Patten mit den kranken Nebennieren in situ. Fig. 2 u. 3: Durchschnitt der kranken Nebennieren.

Tafel V.

Kopf und Teil des Rumpfes von John Iveson. Beide Nebennieren krank, Fall IV.

Tafel VI. [42]

Kopf von Thomas Clouston. Nur eine Nebenniere krank, Fall IX.

Tafel VII.

Verschiedene Teile von Thomas Clouston. Fig. 1: Teil des Dünndarms und des Mesenteriums mit Ablagerungen von schwarzem Pigment. Fig. 2: Dasselbe. Fig. 3: Teil des Netzes mit Ablagerungen von schwarzem Pigment. Fig. 4: Ablagerungen von dunklem Pigment in dem fettigen Gewebe der inneren Oberfläche des M. obliquus int. Fig. 5 u. 6: Mikroskopische Ansicht von dunklem Pigment, Fig. 1 entnommen $^1/_4$ Zoll. Fig. 7: Natürliche Größe der in Fig. 6 dargestellten Ablagerung.

Tafel VIII.

Fig. 1: Linke Niere und kranke Nebenniere von Elizabeth Lawrence, Fall VIII. Fig. 2: Linke Nebenniere von Jane Roff mit dem Schwammgewächs, das die Vene der Nebenniere an ihrem Eingang in die Nierenvene verstopfte, Fall X. Fig. 3: Durchschnitt, mit blutiger Infiltration des Organs. Fig. 4: Durchschnitt einer der Nebennieren von James Jackson mit kropfiger Ablagerung, Fall II. Fig. 5: Äußere Ansicht derselben Nebenniere. [43] Fig. 6: Niere und kranke Nebenniere von William Godfrey, Fall XI. Fig. 7: Mikroskopische Ansicht, worin die Maschen eines feinen Gerüstes von durchsichtigem und faserigem Gewebe zu sehen sind, die Krebszellen enthalten, von der kranken Nebenniere des William Godfrey. Fig. 8: Krebssaft, aus wohlgebildeten Zellen bestehend, mit großen Kernen und Kernkörperchen, von demselben.

Tafel IX.

Hals und Teil des Rumpfes von Elizabeth Lawrence. Nur eine Nebenniere erkrankt, Fall VIII.

Tafel X.

Leib derselben Frau, an dem man die allgemeine dunkle Verfärbung der Haut und mehrere kleine abgegrenzte Ablagerungen von dunklerem Pigment sieht.

Tafel XI.

Kopf, Hals und Rumpf von Mr. S. mit eigentümlicher Verfärbung und weißen Hautflecken, ähnlich denen in Fall VI.

WELLCOME LIBRARY INSTITUTE

Tafel IV, Fig. 2. (Vgl. S. 29.) Durchschnitt der kranken Nebennieren von Fall III.

Tafel IV, Fig. 3. (Vgl. S. 29.) Durchschnitt der kranken Nebennieren von Fall III.

Tafel VIII, Fig. 3. (Vgl. S. 45.) Nebenniere mit blutiger Infiltration von Fall X.

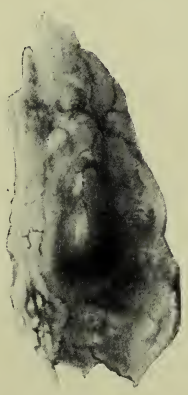

Tafel VIII, Fig. 5. (Vgl. S. 26.) Äußere Ansicht derselben Nebenniere von Fall X.